

## SISTEMA MUSCULAR

El sistema muscular es el conjunto de más de 600 músculos que existen en el cuerpo humano, la función de la mayoría de los músculos es producir movimientos de las partes del cuerpo. El sistema muscular crea un equilibrio al estabilizar la posición del cuerpo, producir movimiento, regular el volumen de los órganos, movilizar sustancias dentro del cuerpo y producir calor.<sup>1</sup>

### Anatomía muscular.

El musculo es un órgano contráctil que determina la forma y el contorno de nuestro cuerpo. Cuenta con células capaces de elongarse a lo largo de su eje de contracción (véase Fig. 1.1).<sup>2</sup>

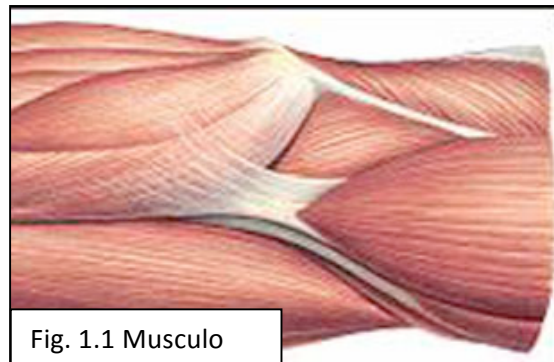


Fig. 1.1 Musculo

Existen tres tipos de tejido muscular (véase Fig. 1.2), que a su vez conforma tres tipos de musculo y estos son:

1. Tejido muscular esquelético. Puede describirse como musculo voluntario o estriado. Se denomina voluntario debido a que se contrae de forma voluntaria. Un músculo consta de un gran número de fibras musculares. Pequeños haces de fibras están envueltos por el perimysio, y la totalidad del musculo por el epimysio.
2. Tejido muscular liso. Este describe como visceral o involuntario. No esta bajo el control de la voluntad. Se encuentra en las paredes de los vasos sanguíneos y linfáticos, el tubo digestivo, las vías respiratorias, la vejiga, las vías biliares y el útero.

---

<sup>1</sup> Tortora G. y col. Sistema muscular. Cap 11. En Principios de Anatomía y fisiología. 3ª Ed. Ed Harcourt brace, Madrid España 1999. p.p 330

<sup>2</sup> Quiroz Gutierrez F. Miología. Cap 16. En Anatomía humana Vol 1 Aparato tegumentario, osteología artrología y miología. 37ª Ed. Ed Porrua, México 2000. p.p 310

3. Tejido muscular cardíaco. Este tipo de tejido muscular se encuentra exclusivamente en la pared del corazón. No está bajo el control voluntario sino por automatismo. Entre las capas de las fibras musculares cardíacas, las células contráctiles del corazón, se ubican láminas de tejido conectivo que contienen vasos sanguíneos, nervio y el sistema de conducción del corazón.<sup>3</sup>

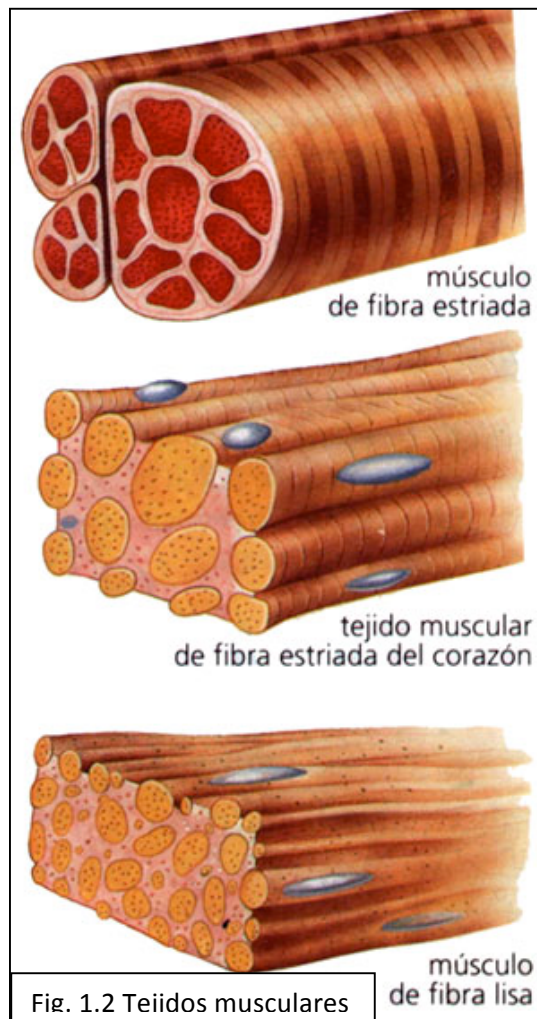


Fig. 1.2 Tejidos musculares

---

<sup>3</sup> J.W. Wilson K. y col. Tejido muscular. Cap 2. En Anatomía y fisiología en la salud y enfermedad. 4ª Ed. Ed. Manual Moderno, México 1994. p.p 28

Existen otros componentes en el sistema muscular como lo son:

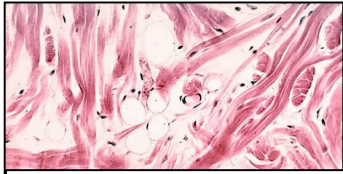


Fig. 1.3 Tejido conectivo

El tejido conectivo rodea y protege al tejido muscular. Una fascia es una capa o lamina de tejido conectivo que sostiene y rodea a los músculos y otros órganos del cuerpo (véase Fig. 1.3). La fascia superficial, que separa al musculo de la piel, se compone de tejido conectivo areolar y tejido adiposo. Provee una vía para el ingreso y egreso de nervios, vasos sanguíneos y vasos linfáticos al musculo. La fascia profunda es un tejido conectivo denso e irregular que reviste las paredes del tronco y de los miembros, y mantiene juntos a los músculos con funciones similares.

Desde la fascia profunda se extienden tres capas de tejido conectivo para proteger y fortalecer el musculo esquelético. La mas externa de las tres, el epimisio, envuelve al musculo en su totalidad. El perimisio rodea grupos de entre 10 y 100 o incluso mas fibras musculares, separándolas en haces llamados fascículos. Tanto el epimisio como el perimisio son tejidos conectivos densos e irregulares. En el interior de cada fascículo y separando las fibras musculares una de otra, se encuentra el endomisio una fina lamina de tejido conectivo areolar.

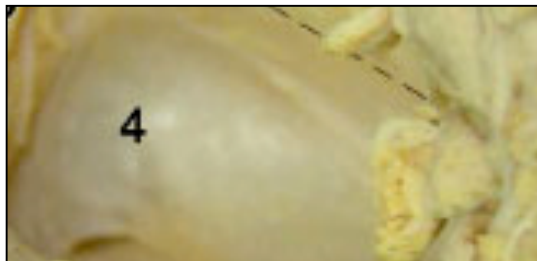

Fig. 1.4 Fascia transversal de la región axilar (marcada con el numero 4).

Las tres fascias ya mencionadas pueden extenderse mas allá de las fibras musculares para formar el tendón muscular, un cordón de tejido conectivo denso y regular compuesto por haces de fibras colágenas que fijan el músculo al hueso o a la piel.

Cuando los elementos del tejido conectivo se extienden como una lamina ancha y fina el tendón se denomina aponeurosis.<sup>4</sup>

---

<sup>4</sup> Tortora G. y col. Sistema muscular. Cap 10. En Principios de Anatomía y fisiología. 3ª Ed. Ed Harcourt brace, Madrid España 1999. p.p 296-298

Después de explicar los componentes anatómicos del musculo se dará una lista general de los músculos esqueléticos más importantes.

Vista frontal general: músculos faciales, esternocleidomastoideo, trapecio, deltoides, pectoral mayor, bíceps branquial, serrato anterior, línea alba, recto anterior del abdomen, extensores de las muñecas y los dedos, retináculo, flexores de la muñeca y dedos, oblicuo mayor del abdomen, aductores del muslo tensor de la fascia lata, sartorio, vasto externo, vasto interno, recto anterior del muslo, tendón rotuliano, rótula, gastrocnemio, tibial anterior, sóleo, extensor largo de los dedos, peroneo lateral largo, peroneo lateral corto, retináculo superior de los extensores (véase Fig. 1.5).

Vista posterior general: esternocleidomastoideo, esplenio de la cabeza, trapecio, deltoides infraespinoso, redondo mayor, redondo menor, tríceps branquial, dorsal ancho, oblicuo mayor del abdomen, extensores de la muñeca y dedos, glúteo mayor, grupos de la corva posteriores del muslo ( semitendinoso, bíceps femoral, semimebranoso), aductor mayor del muslo, recto interno, ligamento iliotibial, gastrocnemio, tendón calcáneo (tendón de Aquiles), peroneo lateral largo, peroneo lateral corto y sóleo (véase Fig. 1.6).<sup>5</sup>

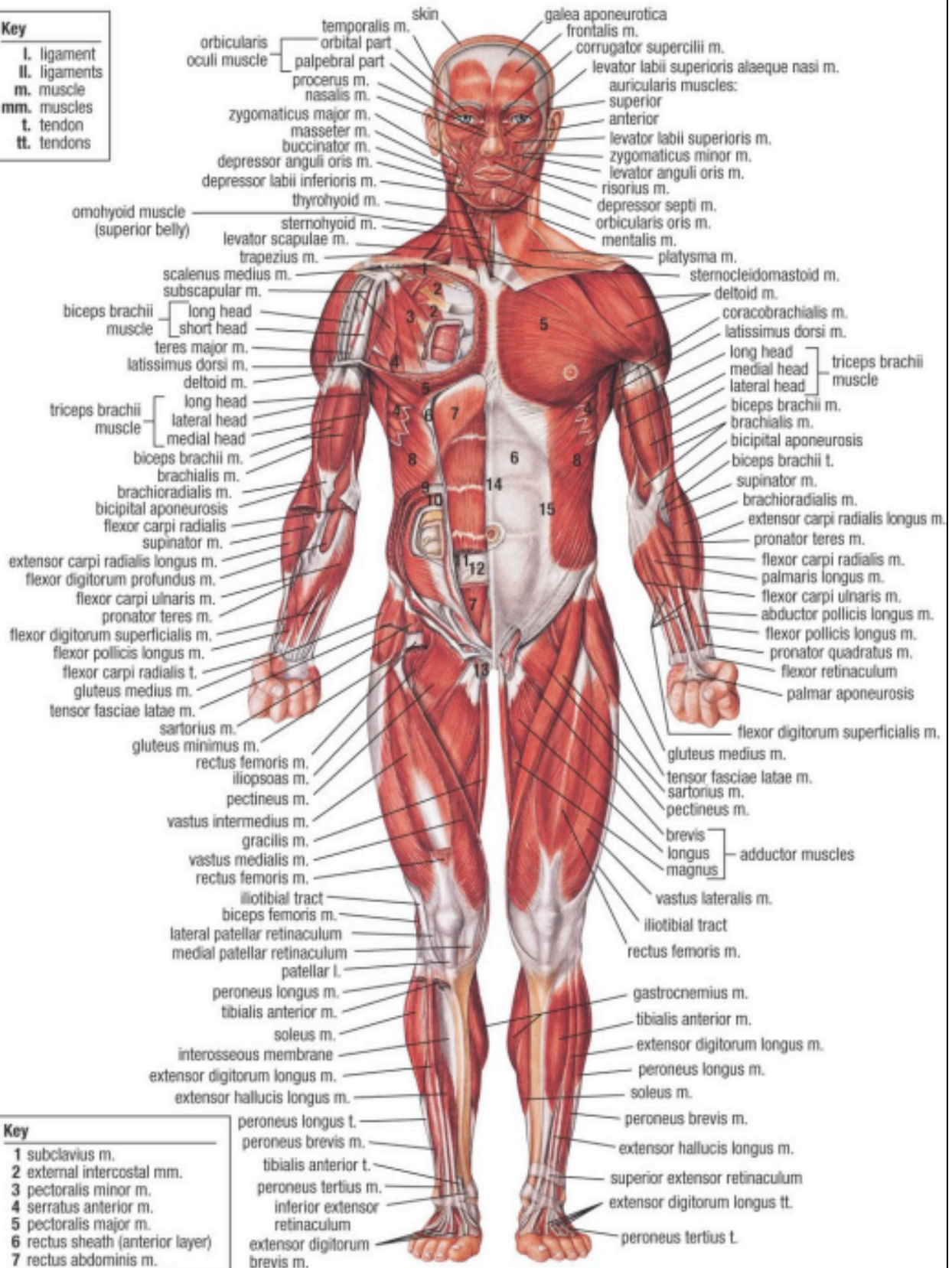
---

<sup>5</sup> Thibodeau G. y col. Anatomía del sistema muscular. Cap 10. En Anatomía y Fisiología Estructura y función del cuerpo humano. 2ª Ed. Ed Harcourt brace, Madrid España 1995. p.p 254 y 256

# MUSCULAR SYSTEM (ANTERIOR VIEW)

## Key

- I. ligament
- II. ligaments
- m. muscle
- mm. muscles
- t. tendon
- tt. tendons



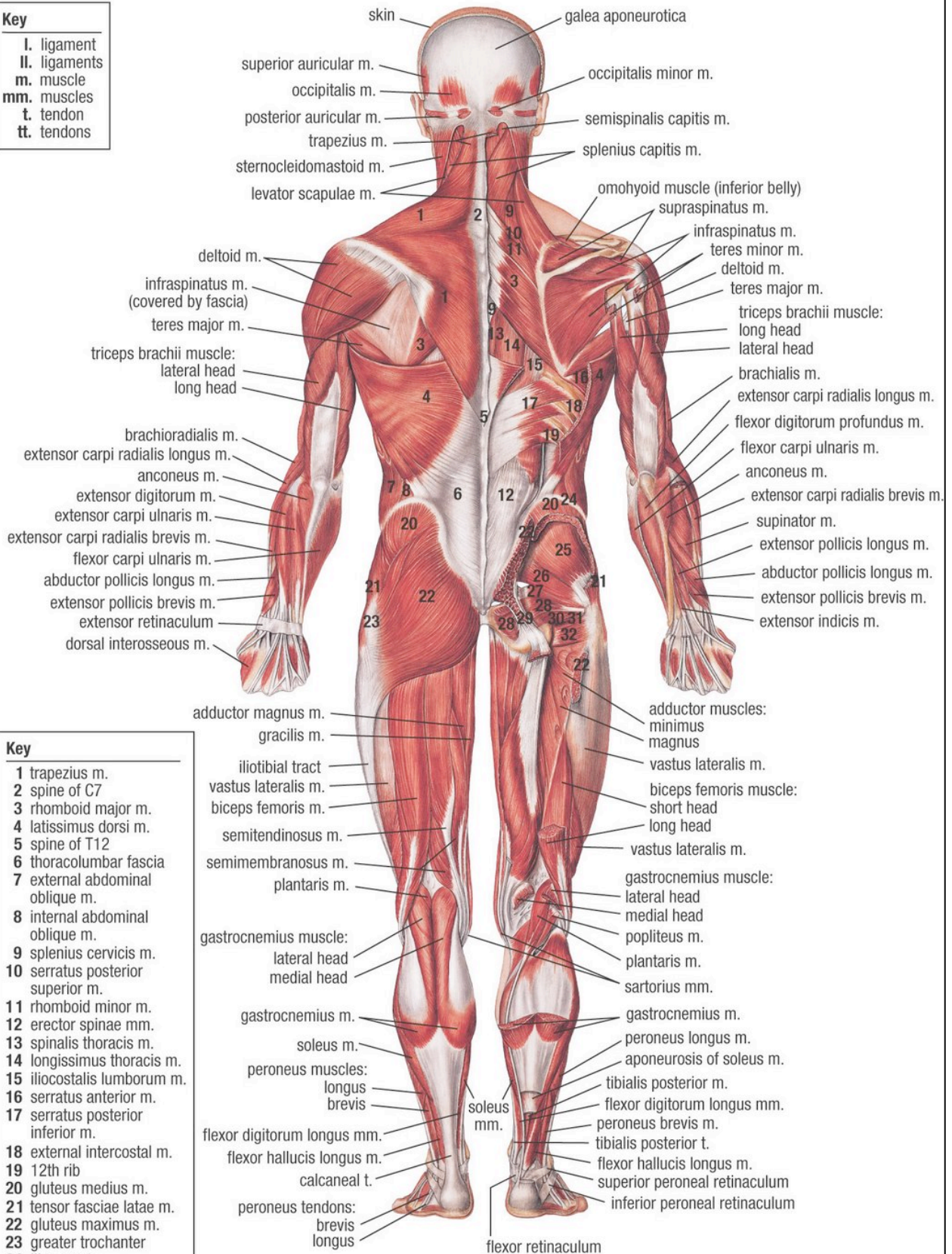
## Key

- 1 subclavius m.
- 2 external intercostal mm.
- 3 pectoralis minor m.
- 4 serratus anterior m.
- 5 pectoralis major m.
- 6 rectus sheath (anterior layer)
- 7 rectus abdominis m.
- 8 external abdominal oblique m.
- 9 internal abdominal oblique m.
- 10 transversus abdominis m.
- 11 rectus sheath (posterior layer)
- 12 arcuate line
- 13 cremaster m.
- 14 linea alba
- 15 anconeus of external

- peroneus longus t.
- peroneus brevis m.
- tibialis anterior t.
- peroneus tertius m.
- inferior extensor retinaculum
- extensor digitorum brevis m.
- peroneus longus t.
- peroneus brevis m.
- extensor hallucis longus m.
- superior extensor retinaculum
- extensor digitorum longus tt.
- peroneus tertius t.

# MUSCULAR SYSTEM (POSTERIOR VIEW)

- Key**
- I. ligament
  - II. ligaments
  - m. muscle
  - mm. muscles
  - t. tendon
  - tt. tendons



- Key**
- 1 trapezius m.
  - 2 spine of C7
  - 3 rhomboid major m.
  - 4 latissimus dorsi m.
  - 5 spine of T12
  - 6 thoracolumbar fascia
  - 7 external abdominal oblique m.
  - 8 internal abdominal oblique m.
  - 9 splenius cervicis m.
  - 10 serratus posterior superior m.
  - 11 rhomboid minor m.
  - 12 erector spinae mm.
  - 13 spinalis thoracis m.
  - 14 longissimus thoracis m.
  - 15 iliocostalis lumborum m.
  - 16 serratus anterior m.
  - 17 serratus posterior inferior m.
  - 18 external intercostal m.
  - 19 12th rib
  - 20 gluteus medius m.
  - 21 tensor fasciae latae m.
  - 22 gluteus maximus m.
  - 23 greater trochanter
  - 24 iliac crest
  - 25 gluteus minimus m.
  - 26 piriformis m.
  - 27 superior gemellus m.
  - 28 obturator internus m.
  - 29 sacrotuberous l.
  - 30 inferior gemellus m.
  - 31 obturator externus m.

Fig. 1.6 Vista posterior general

Para tener una mejor comprensión de los músculos comprendidos en el cuerpo humano se muestran las siguientes tablas que abarcan origen, inserción, función e inervación.

<b>MÚSCULOS DE LA EXPRESIÓN FACIAL (véase Fig. 1.7) <sup>6</sup></b>				
<b>Músculo</b>	<b>Origen</b>	<b>Inserción</b>	<b>Función</b>	<b>Inervación</b>
<b>Epicráneos (occipitofrontal)</b>	Hueso occipital	Tejidos de las cejas	Eleva las cejas, frunce la frente horizontalmente	VII par craneal
<b>Superciliar</b>	Hueso frontal (borde superciliar)	Piel de la ceja	Frunce la ceja verticalmente	VII par craneal
<b>Orbicular de los párpados</b>	Rodea al párpado		Cierra el ojo	VII par craneal
<b>Cigomático mayor</b>	Hueso cigomático	Ángulo de la boca	Risa (eleva el ángulo de la boca)	VII par craneal
<b>Orbicular de los labios</b>	Rodea la boca		Junta los labios	VII par craneal
<b>Buccinador</b>	Maxilares	Piel de los lados de la boca	Permite la sonrisa Soplar como para tocar la trompeta	VII par craneal
<b>MÚSCULOS DE LA MASTICACIÓN (véase Fig. 1.7)</b>				
<b>Músculo</b>	<b>Origen</b>	<b>Inserción</b>	<b>Función</b>	<b>Inervación</b>
<b>Masetero</b>	Arco cigomático	Maxilar inferior	Cierra el maxilar	V par craneal

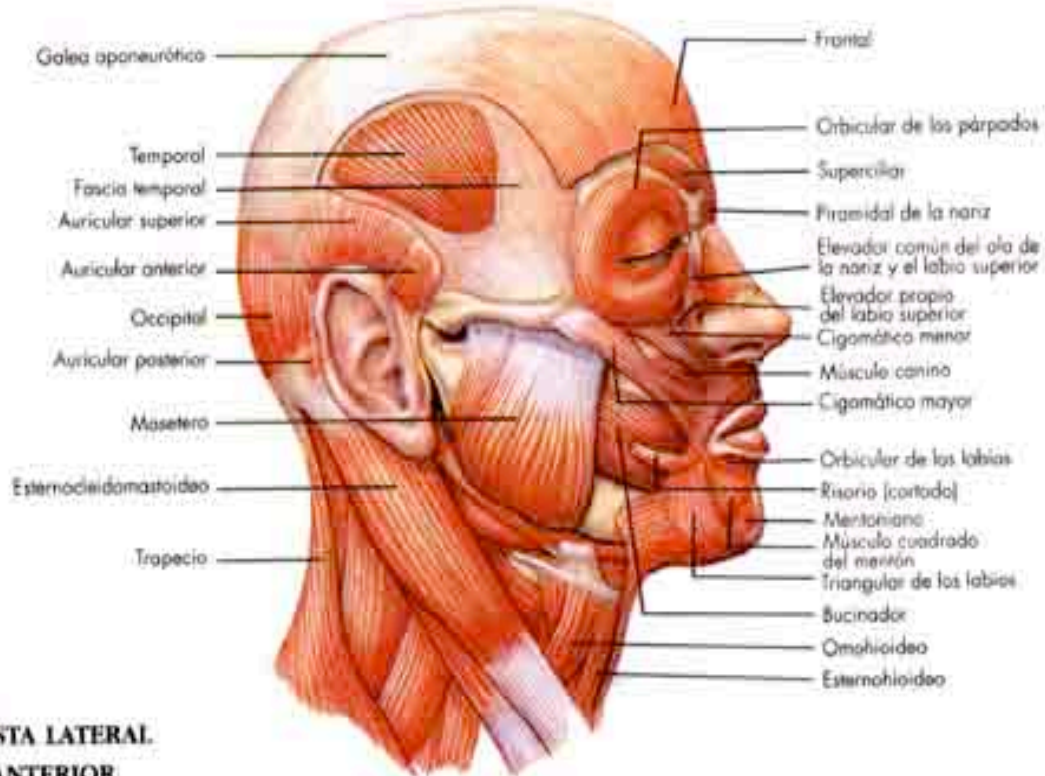
<sup>6</sup> Thibodeau G. y col. Anatomía del sistema muscular. Cap 10. En Anatomía y Fisiología Estructura y función del cuerpo humano. 2ª Ed. Ed Harcourt brace, Madrid España 1995. p.p 257 y 258

		(superficie externa)		
<b>Temporal</b>	Hueso temporal	Maxilar inferior	Cierra el maxilar	V par craneal
<b>Pterigoideos (interno y externo)</b>	Cara inferior del cráneo	Maxilar inferior (cara interna)	Rechinar los dientes	V par craneal
<b>MÚSCULOS QUE MUEVEN LA CABEZA (véase Fig. 1.7) <sup>7</sup></b>				
<b>Esternocleidomastoideo</b>	Esternón Clavícula	Hueso temporal (apófisis mastoides)	Flexiona la cabeza Un solo musculo rota la cabeza hacia el lado opuesto; el espasmo de este músculo, solo o asociado con el del trapecio, se denomina <i>tortícolis</i>	Nervio espinal
<b>Complejo mayor</b>	Vértebras (apófisis transversas de las 6 primeras vertebras)	Hueso occipital (entre las líneas nucales superior e	Extiende la cabeza; la inclina lateralmente	Los cinco primeros nervios cervicales

<sup>7</sup> Thibodeau G. y col. Anatomía del sistema muscular. Cap 10. En Anatomía y Fisiología Estructura y función del cuerpo humano. 2ª Ed. Ed Harcourt brace, Madrid España 1995. p.p 258



	dorsales, apófisis articulares de las 4 ultimas cervicales)	inferior)		
<b>Esplenio de la cabeza</b>	Ligamento cervical posterior Vértex (apófisis espinosas de las 3 o 4 vertebrae dorsales superiores)	Hueso temporal (apófisis mastoides) Hueso occipital	Extiende la cabeza Inclina y gira la cabeza hacia el lado del musculo que se contrae	Segundo, tercero y cuarto nervios cervicales
<b>Complejo menor</b>	Vértex (apófisis transversas de las 6 vertebrae dorsales superiores, apófisis articulares de las 4 ultimas vertebrae cervicales)	Hueso temporal (apófisis mastoides)	Extiende la cabeza Inclina y rota la cabeza hacia el lugar de la contracción	Inervación múltiple



**VISTA LATERAL  
Y ANTERIOR  
DE LOS MÚSCULOS  
DE LA CARA Y EL CRÁNEO  
ANTERIOR, Y VARIOS  
MÚSCULOS DE LA  
MASTICACIÓN**

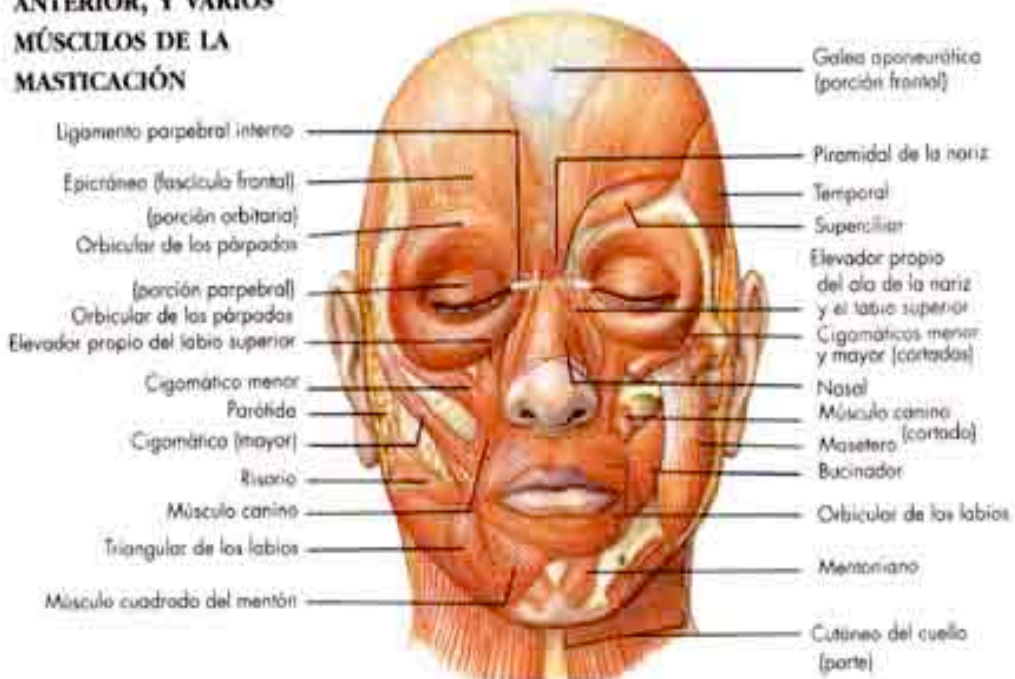


Fig. 1.7 Músculos de la cabeza, cara y masticación.

<b>MÚSCULOS DEL TÓRAX (véase Fig. 1.8) <sup>8</sup></b>				
<b>Músculo</b>	<b>Origen</b>	<b>Inserción</b>	<b>Función</b>	<b>Inervación</b>
<b>Intercostales externos</b>	Costillas (borde inferior; fibras hacia adelante)	Costillas	Elevan las costillas	Nervios intercostales
<b>Intercostales internos</b>	Costillas (cara interna, borde inferior; fibras hacia atrás)	Costillas	Descienden las costillas	Nervios intercostales
<b>Diafragma</b>	Circunferencia inferior del tórax (o caja torácica)	Tendón central del diafragma	Expande el tórax, produciendo la inspiración	Nervios frénicos
<b>MÚSCULOS DE LA PARED ABDOMINAL (véase Fig. 1.8) <sup>9</sup></b>				
<b>Oblicuo mayor</b>	Costillas (ocho últimas)	Coxales (cresta iliaca y pubis, mediante el arco crural) Línea alba, mediante aponeurosis	Comprime el abdomen	Siete últimos nervios intercostales y abdominogenitales mayor y menor.
<b>Oblicuo menor</b>	Coxales (cresta iliaca y	Costillas (tres últimas)	Igual que el oblicuo	Tres últimos nervios

<sup>8</sup> Thibodeau G. y col. Anatomía del sistema muscular. Cap 10. En Anatomía y Fisiología Estructura y función del cuerpo humano. 2ª Ed. Ed Harcourt brace, Madrid España 1995. p.p 259

<sup>9</sup> Thibodeau G. y col. Anatomía del sistema muscular. Cap 10. En Anatomía y Fisiología Estructura y función del cuerpo humano. 2ª Ed. Ed Harcourt brace, Madrid España 1995. p.p 260

	arco crural) Aponeurosis lumbar	Pubis Línea alba	mayor	intercostales; nervios abdominogenitales, mayor y menor
<b>Transverso del abdomen</b>	Costillas (seis ultimas) Coxales (cresta iliaca, arco crural) Aponeurosis lumbar	Pubis Línea alba	Igual que el oblicuo mayor	Últimos cinco nervios intercostales; nervios abdominogenitales, mayor y menor
<b>Recto anterior del abdomen</b>	Coxales (pubis y sínfisis del pubis)	Costillas Esternón	Igual que el oblicuo mayor; como los músculos abdominales comprimen la cavidad abdominal, facilitan los esfuerzos, la defecación, la espiración forzada, el parto, etc. Flexiona el tronco	Últimos seis nervios intercostales

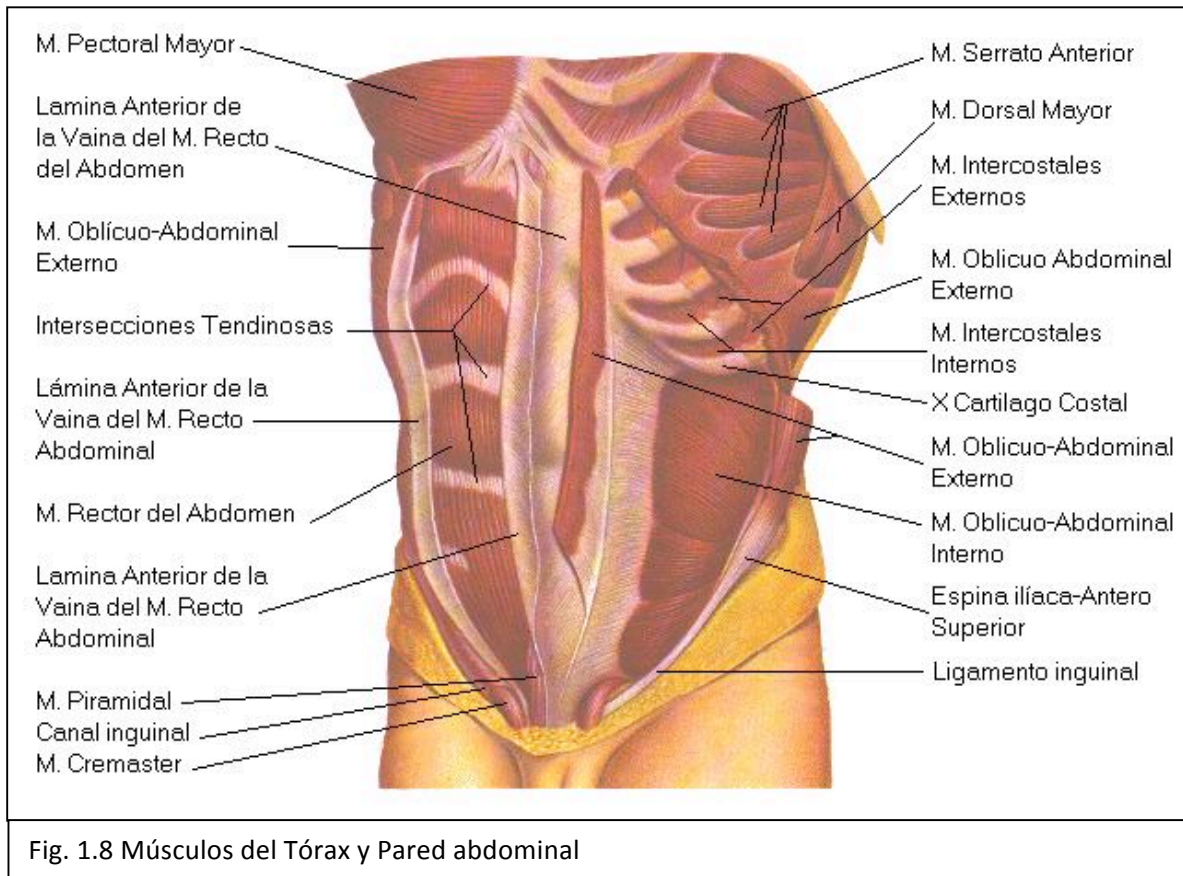


Fig. 1.8 Músculos del Tórax y Pared abdominal

### MÚSCULOS DEL SUELO DE LA PELVIS (véase Fig. 1.9)<sup>10</sup>

Músculo	Origen	Inserción	Función	Inervación
<b>Elevador del ano</b>	Pubis y espina ciática	Cóccix	Junto con los músculos coccígeos forman el suelo de la cavidad de la pelvis y sostiene los órganos	Nervio pudendo interno

<sup>10</sup> Thibodeau G. y col. Anatomía del sistema muscular. Cap 10. En Anatomía y Fisiología Estructura y función del cuerpo humano. 2ª Ed. Ed Harcourt brace, Madrid España 1995. p.p 261

			pélvicos	
<b>Isquiocavernoso</b>	Isquion	Pene o clítoris	Comprime la base del pene o del clítoris	Nervios perineales
<b>Bulbocavernoso</b>				
<b>Hombre</b>	Bulbo de la uretra	Perineo y bulbo de la uretra	Estrecha la uretra; erector del pene	Nervio pudendo interno
<b>Mujer</b>	Perineo	Base del clítoris	Erector del clítoris	Nervio pudendo interno
<b>Transverso profundo del perineo</b>	Isquion	Núcleo fibroso del perineo (rafe medio)	Sostiene el suelo de la pelvis	Nervio pudendo interno
<b>Esfínter estriado de la uretra</b>	Rama del pubis	Núcleo fibroso del perineo (rafe medio)	Constríñe la uretra	Nervio pudendo interno
<b>Esfínter anal externo</b>	Cóccix	Núcleo fibroso del perineo (rafe medio)	Cierra el conducto anal	Nervio pudendo interno y S4

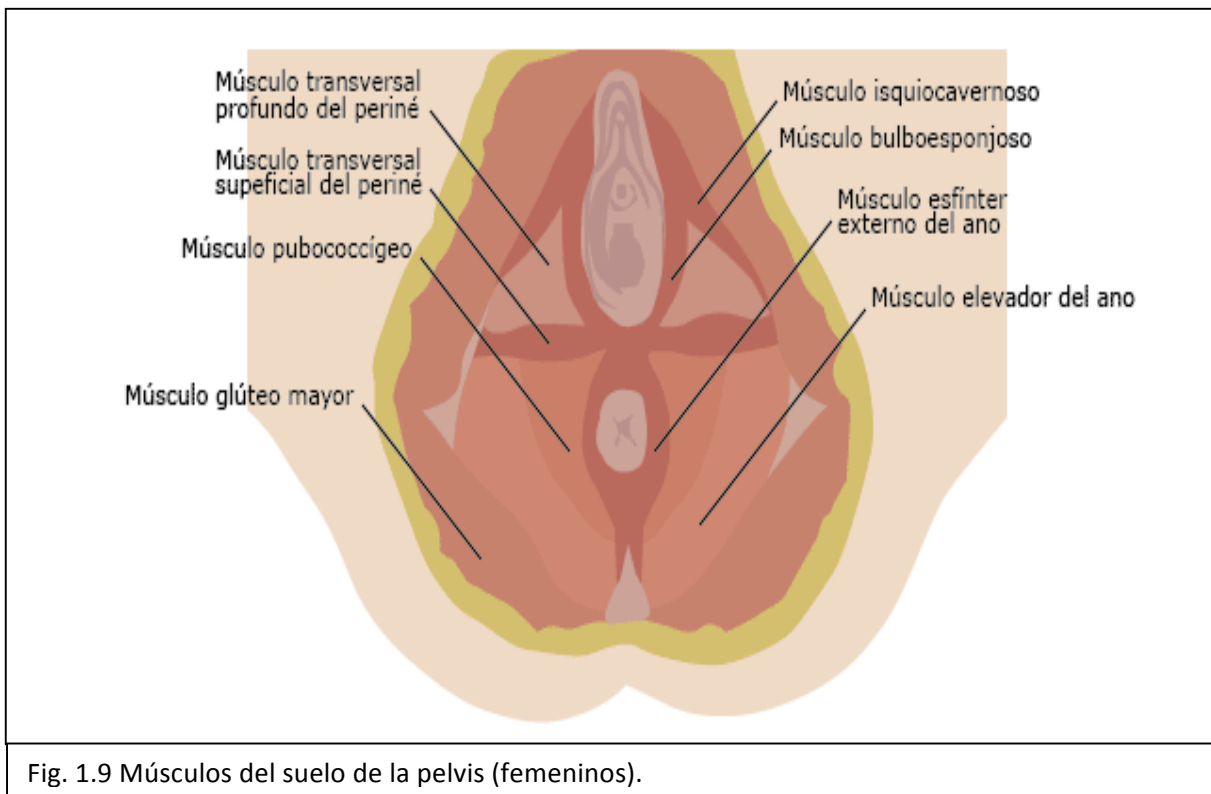


Fig. 1.9 Músculos del suelo de la pelvis (femeninos).

### MÚSCULOS QUE ACTUAN

#### SOBRE LA CINTURA ESCAPULAR (véase Fig. 1.10)<sup>11</sup>

Músculo	Origen	Inserción	Función	Inervación
<b>Trapezio</b>	Hueso occipital (protuberancia)  Vértebras (cervicales y dorsales)	Clavícula  Escapula (espina y acromion)	Eleva o baja los hombros y los encoge  Extiende la cabeza cuando el occipucio actúa como	Nervio espinal; segundo, tercero y cuarto nervios cervicales

<sup>11</sup> Thibodeau G. y col. Anatomía del sistema muscular. Cap 10. En Anatomía y Fisiología Estructura y función del cuerpo humano. 2ª Ed. Ed Harcourt brace, Madrid España 1995. p.p 264

			inserción	
<b>Pectoral menor</b>	Costillas (segunda a quinta)	Escapula (coracoides)	Lleva los hombros hacia abajo y adelante	Nervios torácicos anteriores, menor y mayor
<b>Serrato menor</b>	Costillas (las ocho o nueve superiores)	Escapula (cara anterior, borde vertebral)	Lleva el hombro hacia delante, lo abduce y lo rota hacia arriba	Nervio del redondo mayor
<b>Angular de la escapula</b>	C1-C4 (apófisis transversas)	Escapula (ángulo superior)	Eleva y retrae la escápula y abduce el cuello	Nervio dorsal de la escápula
<b>Romboides</b>				
Mayor	D1-D4	Escapula (borde interno)	Retrae, rota y fija la escápula	Nervio dorsal de la escápula
Menor	C6-C7	Escapula (borde interno)	Retrae, rota, eleva y fija la escapula	Nervio dorsal de la escápula



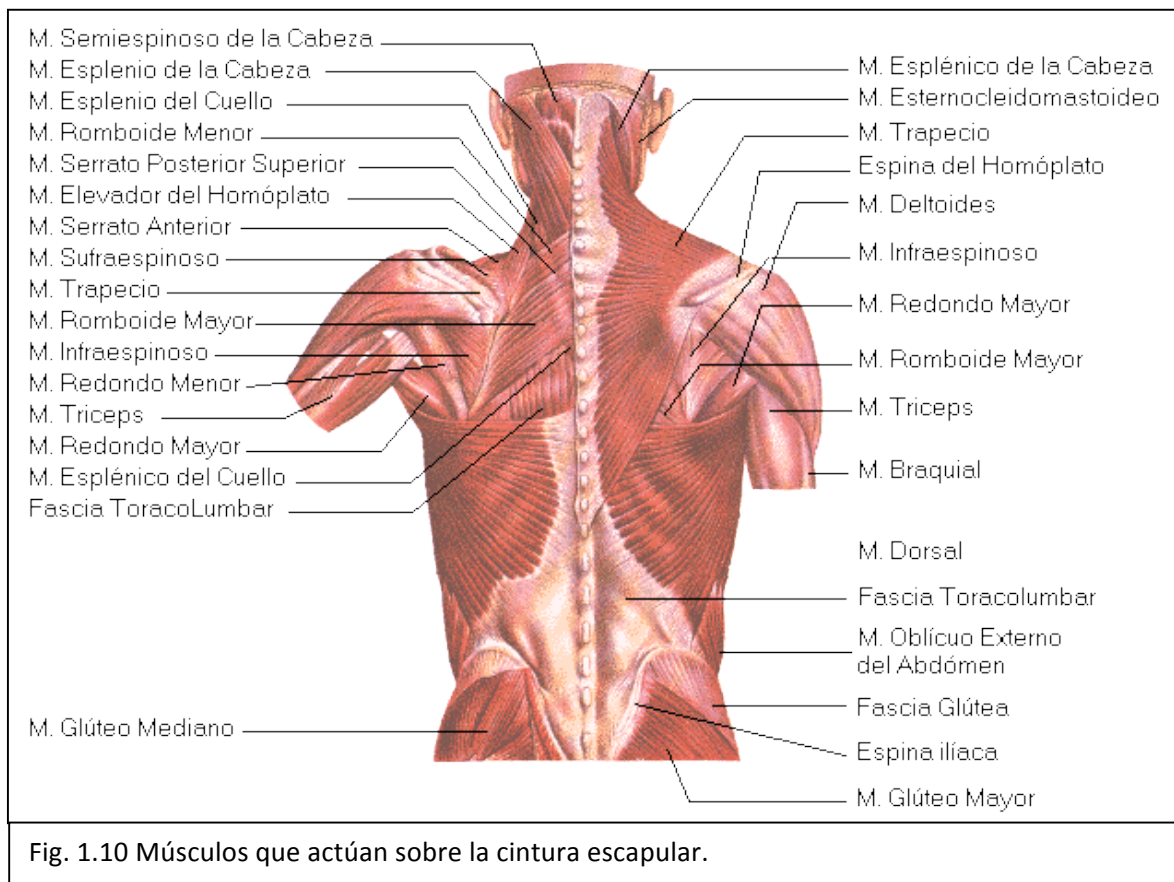


Fig. 1.10 Músculos que actúan sobre la cintura escapular.

### MÚSCULOS QUE MUEVEN EL BRAZO (véase Fig. 1.11)<sup>12</sup>

Músculo	Origen	Inserción	Función	Inervación
<b>Pectoral mayor</b>	Clavícula (mitad interna) Esternón Cartílagos costales de las costillas verdaderas	Húmero (troquíter)	Flexiona el brazo Aducción anterior del brazo; lo lleva a través del pecho	Nervios torácicos anteriores menor y mayor
<b>Dorsal ancho</b>	Vértebras (apófisis)	Húmero (corredera)	Extiende el brazo	Nervio del dorsal ancho

<sup>12</sup> Thibodeau G. y col. Anatomía del sistema muscular. Cap 10. En Anatomía y Fisiología Estructura y función del cuerpo humano. 2ª Ed. Ed Harcourt brace, Madrid España 1995. p.p 264

	espinosas de las vertebrales dorsales inferiores, lumbares y sacras) Iliion (cresta) Aponeurosis lumbar	bicipital)	Aducción posterior de brazo	
<b>Deltoides</b>	Clavícula Escapula (espina y acromion)	Húmero (cara lateral, a media distancia hacia debajo de la tuberosidad deltoidea)	Abducción del brazo Participa en la flexión y extensión del brazo	Nervio axilar
<b>Coracobraquial</b>	Escapula (apófisis coracoides)	Húmero (tercio medio, cara interna)	Aducción; participa en la flexión y rotación del brazo	Nervio musculocutaneo
<b>Supraespinoso</b>	Escapula (fosa supraespinosa)	Húmero (troquíter)	Participa en la abducción del brazo	Nervio supraescapular
<b>Redondo menor</b>	Escapula (borde axilar)	Húmero (troquíter)	Rota el brazo hacia afuera	Nervio axilar
<b>Redondo mayor</b>	Escapula (parte inferior del borde)	Húmero (parte superior, cara	Participa en la extensión, aducción y rotación	Nervio inferior del subescapular

	axilar)	anterior)	interna del brazo	
<b>Infraespinoso</b>	Escapula (fosa infraespinosa)	Húmero (troquíter)	Rota el brazo hacia afuera	Nervio supraescapular
<b>Subescapular</b>	Escapula (fosa subescapular)	Húmero (troquín)	Rotación interna	Nervio subescapular

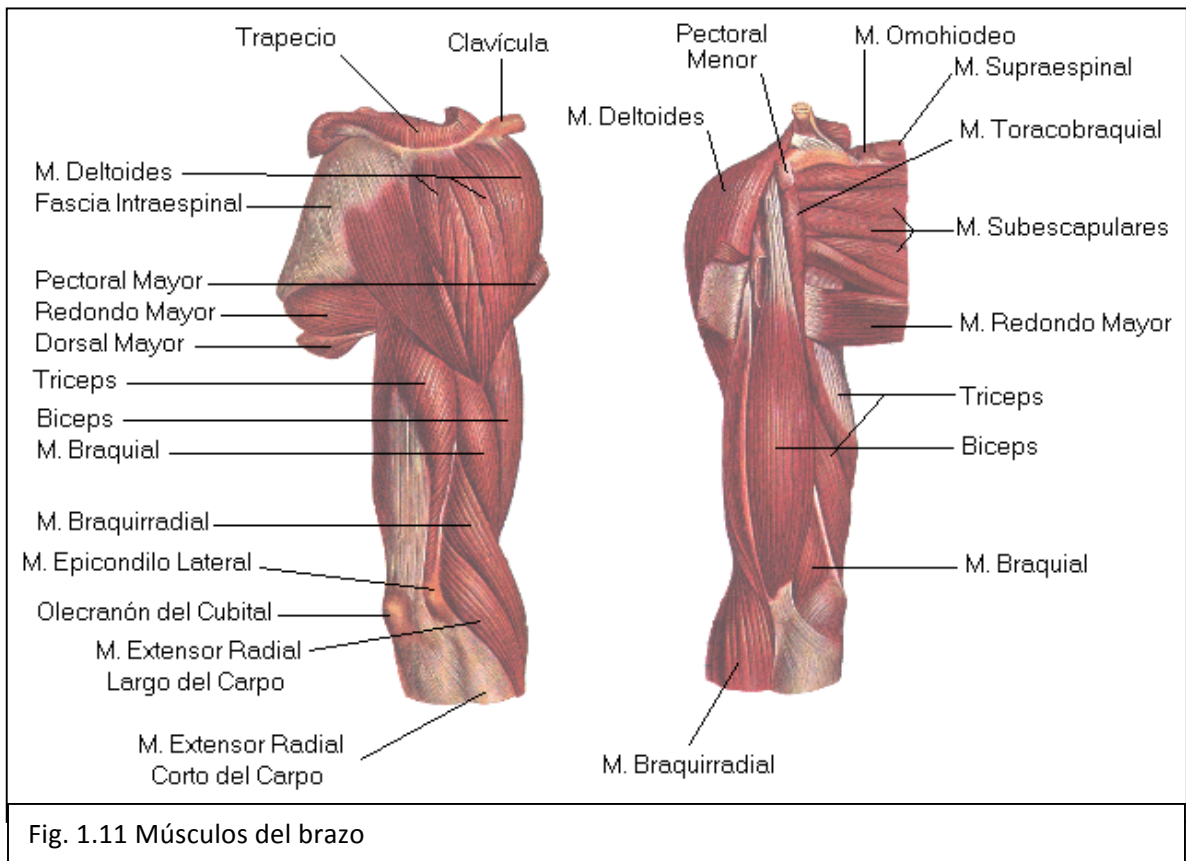


Fig. 1.11 Músculos del brazo

<b>MÚSCULOS QUE MUEVEN EL ANTEBRAZO (véase Fig. 1.12)<sup>13</sup></b>				
<b>Músculo</b>	<b>Origen</b>	<b>Inserción</b>	<b>Función</b>	<b>Inervación</b>
<b>Bíceps braquial</b>	Escápula (tubérculo supragenoideo) Escapula (coracoides)	Radio(tuberosidad bicipital, en el extremo proximal)	Flexión del antebrazo en supinación Supinación del antebrazo y la mano	Nervio musculocutáneo
<b>Braquial anterior</b>	Húmero (mitad distal, cara anterior)	Cúbito(cara anterior de la apófisis coronoides)	Flexión del brazo en pronación	Nervio musculocutáneo
<b>Supinador largo</b>	Húmero (sobre el epicóndilo)	Radio(apófisis estiloides)	Flexión del antebrazo en semipronación o semisupinación; supinación del antebrazo y la mano	Nervio radial
<b>Tríceps braquial</b>	Escapula (tubérculo subglenoideo) Húmero (cara posterior; cabeza externa sobre el surco radial; cabeza interna por	Cúbito(olecranon)	Extensión del antebrazo	Nervio radial

<sup>13</sup> Thibodeau G. y col. Anatomía del sistema muscular. Cap 10. En Anatomía y Fisiología Estructura y función del cuerpo humano. 2ª Ed. Ed Harcourt brace, Madrid España 1995. p.p 265

	debajo)			
<b>Pronador redondo</b>	Húmero(epitróclea) Cúbito(apófisis coronoides)	Radio(tercio medio de la cara externa)	Pronación y flexión del antebrazo	Nervio mediano
<b>Pronador cuadrado</b>	Cúbito(cuarto distal, cara anterior)	Radio( cuatro distal, cara anterior)	Pronación del antebrazo	Nervio mediano
<b>Supinador corto</b>	Húmero(epicóndilo) Cúbito(quinto proximal)	Radio(tercio proximal)	Supinador del antebrazo	Nervio radial

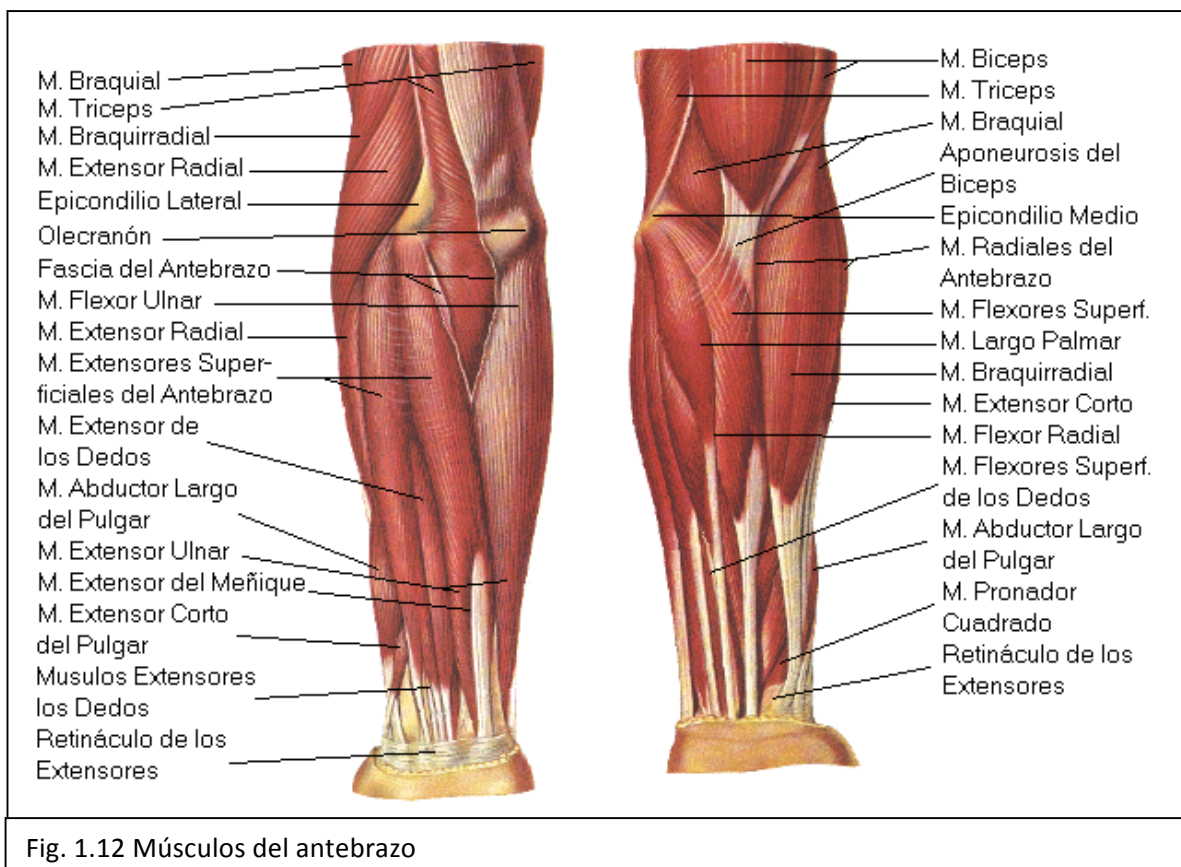


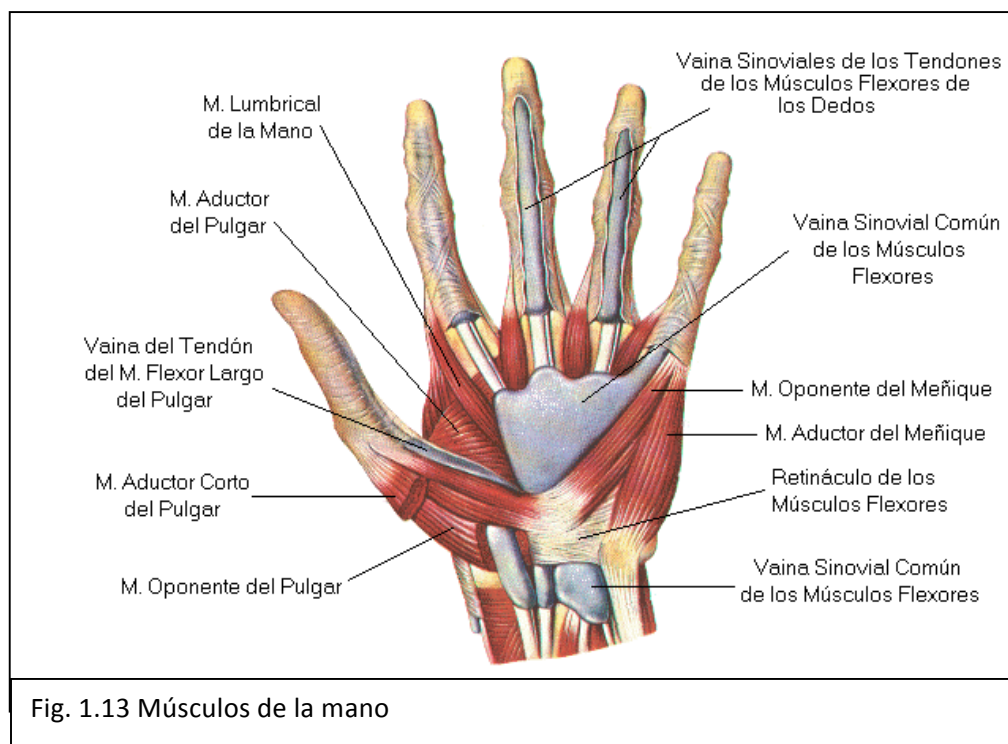
Fig. 1.12 Músculos del antebrazo

**MÚSCULOS QUE MUEVEN LA MUÑECA, LA MANO Y LOS DEDOS (véase Fig. 1.13)<sup>14</sup>**

<b>Músculo</b>	<b>Origen</b>	<b>Inserción</b>	<b>Función</b>	<b>Inervación</b>
<b>Palmar mayor</b>	Húmero (epitróclea)	Segundo metacarpiano (base)	Flexión de la mano Flexión del antebrazo	Nervio mediano
<b>Palmar menor</b>	Húmero (epitróclea)	Aponeurosis palmar	Flexión de la mano	Nervio mediano
<b>Cubital anterior</b>	Húmero (epitróclea) Cúbito (dos tercios proximales)	Hueso pisiforme Tercero, cuarto y quinto metacarpianos	Flexión de la mano Aducción de la mano	Nervio cubital
<b>Primer radial externo</b>	Húmero (cresta sobre el epicóndilo)	Segundo metacarpiano (base)	Extensión de la mano Abducción de la mano	Nervio radial
<b>Segundo radial externo</b>	Húmero (epicóndilo)	Segundo y tercer metacarpianos (bases)	Extensión de la mano	Nervio radial
<b>Cubital posterior</b>	Húmero (epicóndilo) Cúbito (tres cuartos proximales)	Quinto metacarpiano (base)	Extensión de la mano Abducción de la mano	Nervio radial
<b>Flexor común profundo de</b>	Cúbito (cara anterior)	Falanges distales (dedos 2 a 5)	Flexión de las articulaciones	Nervio mediano y

<sup>14</sup> Thibodeau G. y col. Anatomía del sistema muscular. Cap 10. En Anatomía y Fisiología Estructura y función del cuerpo humano. 2ª Ed. Ed Harcourt brace, Madrid España 1995. p.p 268

<b>los dedos</b>			interfalángicas distales	cubital
<b>Flexor común superficial de los dedos</b>	Húmero (epitróclea) Radio Cúbito (apófisis coronoides)	Tendones de los dedos	Flexión de los dedos	Nervio mediano
<b>Extensor común de los dedos</b>	Húmero (epicóndilo)	Falanges (dedos 2 a 5)	Extensión de los dedos	Nervio radial
<b>Oponente del pulgar</b>	Trapezio	Metacarpiano del pulgar	Oposición del pulgar a los dedos	Nervio mediano



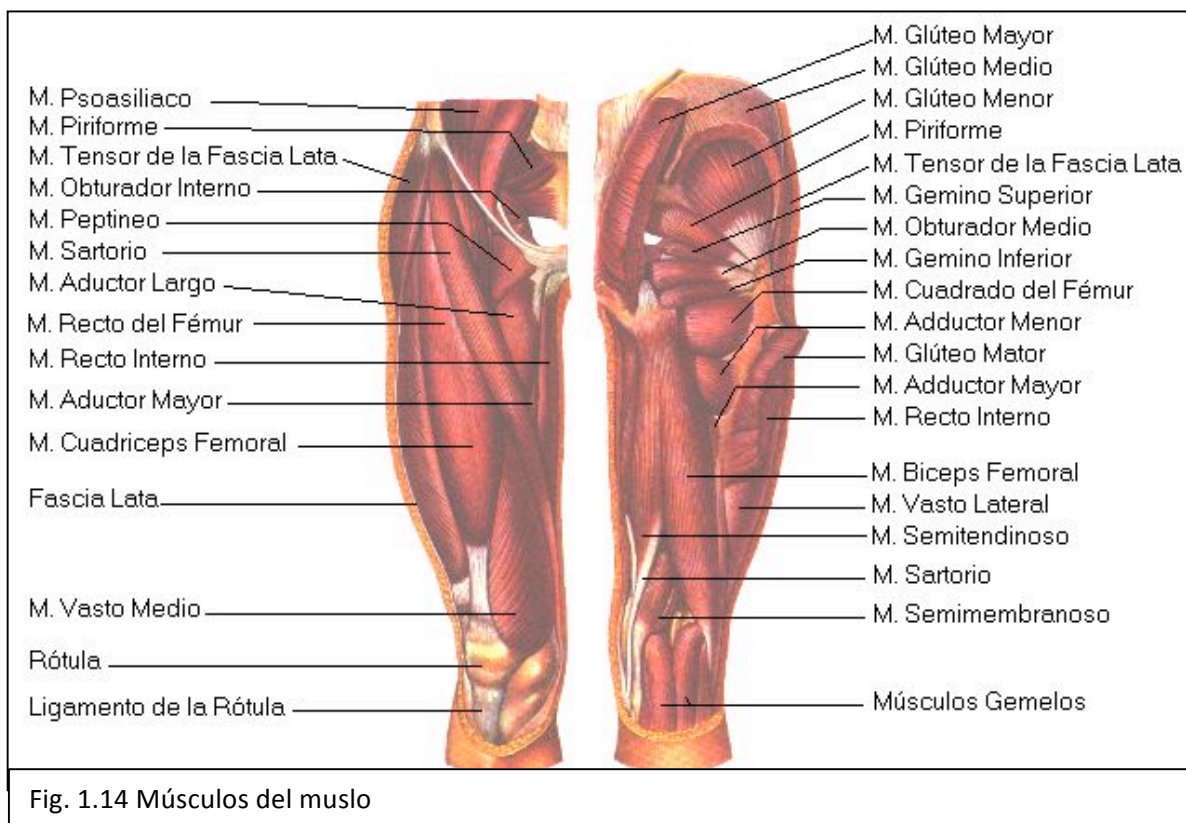
<sup>15</sup> Thibodeau G. y col. Anatomía del sistema muscular. Cap 10. En Anatomía y Fisiología Estructura y función del cuerpo humano. 2ª Ed. Ed Harcourt brace, Madrid España 1995. p.p 271

**MÚSCULOS QUE MUEVEN EL MUSLO (véase Fig. 1.14)<sup>15</sup>**

<b>Músculo</b>	<b>Origen</b>	<b>Inserción</b>	<b>Función</b>	<b>Inervación</b>
<b>Psoasiliaco (iliaco, psoas mayor y psoas menor)</b>	Ilíaco (fosa iliaca) Vértebra (cuerpos de la decimosegunda dorsal a la quinta lumbar)	Fémur (trocánter menor)	Flexión del muslo Flexión del tronco (cuando el fémur actúa como origen)	Nervio crural y segundo a cuarto nervios lumbares
<b>Recto interior</b>	Ilíaco (espina anteroinferior)	Tibia (mediante el tendón rotuliano)	Flexión del muslo Extensión de la pierna	Nervio crural
<b>Grupo glúteo</b>				
Mayor	Iliaco Sacro y cóccix (cara posterior) Ligamento sacrociático mayor	Fémur (cresta del glúteo mayor)	Extensión del muslo; rotación externa	Nervio glúteo interior
Mediano	Iliaco (cara externa)	Fémur(trocánter mayor)	Abducción del muslo; rotación externa; estabiliza la pelvis sobre muslo	Nervio glúteo superior
Menor	Iliaco (cara externa)	Fémur (trocánter mayor)	Abducción del muslo; estabiliza la pelvis sobre el fémur Rotación interna del muslo	Nervio glúteo superior
<b>Tensor de la fascia lata</b>	Iliaco ( parte anterior de la	Tibia (mediante el ligamento	Abducción del muslo	Nervio glúteo superior



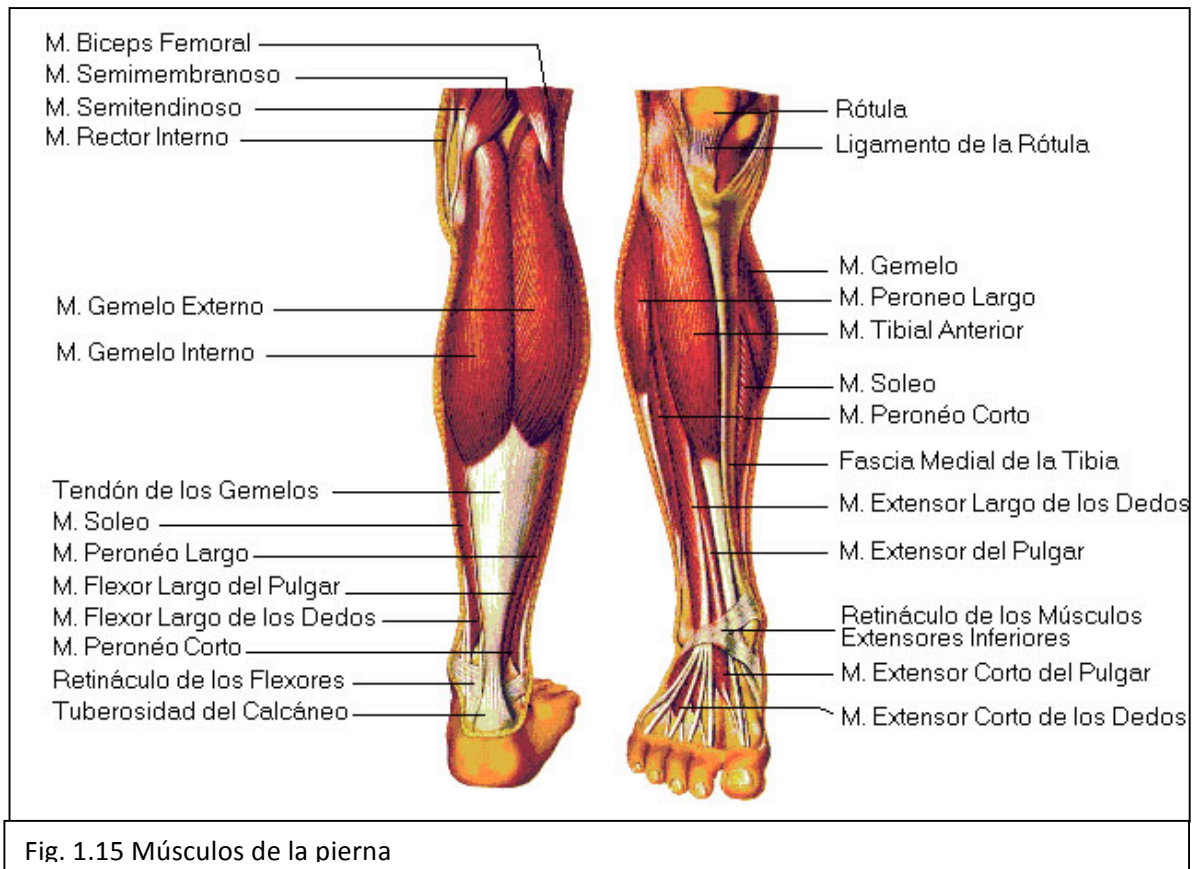
	cresta)	iliotibial)	Tensa el ligamento iliotibial	
<b>Grupo de los aductores</b>				
Menor	Pubis	Fémur (línea áspera)	Aducción del muslo	Nervio obturador Nervio obturador
Mediano	Pubis	Fémur (línea áspera)	Aducción del muslo	Nervio obturador
Mayor	Pubis	Fémur (línea áspera)	Aducción del muslo	
<b>Recto interno</b>	Pubis (inmediatamente por debajo de la sínfisis)	Tibia (cara interna, detrás del sartorio)	Aducción del muslo y flexión y aducción de la pierna.	Nervio obturador



<b>MÚSCULOS QUE MUEVEN LA PIERNA (véase Fig. 1.15)<sup>16</sup></b>				
<b>Músculo</b>	<b>Origen</b>	<b>Inserción</b>	<b>Función</b>	<b>Inervación</b>
<b>Grupo de cuádriceps crural</b>				
Recto anterior	Iliaco (espina anteroinferior)	Tibia (mediante el tendón rotuliano)	Flexión del muslo Extensión de la pierna	Nervio crural
Vasto externo	Fémur (línea áspera)	Tibia (mediante el tendón rotuliano)	Extensión de la pierna	Nervio crural
Vasto interno	Fémur	Tibia (mediante el tendón rotuliano)	Extensión de la pierna	Nervio crural
Crural	Fémur (cara anterior)	Tibia (mediante el tendón rotuliano)	Extensión de la pierna	Nervio crural
<b>Sartorio</b>	Coxal (espinas iliacas anterior y superior)	Cara interna del extremo superior de la diáfisis	Aducción y flexión de la pierna Permite cruzar la pierna al modo de los sastres	Nervio crural
<b>Grupo de los tendones de la corva</b>				
Bíceps crural	Isquion	Peroné		

<sup>16</sup> Thibodeau G. y col. Anatomía del sistema muscular. Cap 10. En Anatomía y Fisiología Estructura y función del cuerpo humano. 2ª Ed. Ed Harcourt brace, Madrid España 1995. p.p 272

	(tuberosidad)	(cabeza)	Flexión de la pierna	Rama del nervio ciático mayor
	Fémur (línea áspera)	Tibia (cóndilo externo)	Extensión de la pierna	Rama del nervio ciático mayor
Semitendinoso	Isquion (tuberosidad)	Tibia (externo proximal, cara interna)	Extensión de la pierna	Rama del nervio ciático mayor
Semimembranoso	Isquion (tuberosidad)	Tibia (cóndilo interno)	Extensión de la pierna	Rama del nervio ciático mayor



**MÚSCULOS QUE MUEVEN EL PIE (véase Fig. 1.16)<sup>17</sup>**

<b>Músculo</b>	<b>Origen</b>	<b>Inserción</b>	<b>Función</b>	<b>Inervación</b>
<b>Tibial anterior</b>	Tibia (cóndilo externo del extremo superior)	Tarso (primera cuña) Metatarsianos (base del primero)	Flexión del pie Invierte el pie	Ciático poplíteo externo y tibial anterior
<b>Gastrocnemio o gemelos</b>	Fémur (cóndilos)	Tarso (calcáneo, mediante el tendón de Aquiles)	Extensión del pie Flexión de la pierna	Ciático poplíteo interno (rama del ciático)
<b>Soleo</b>	Tibia (bajo el gastrocnemio) Peroné	Tarso (calcáneo, mediante el tendón de Aquiles)	Extensión del pie (flexión plantar)	Ciático poplíteo interno
<b>Peroneo lateral largo</b>	Tibia (cóndilo externo) Peroné (cabeza y diáfisis)	Primera cuña Base del primer metatarsiano	Extensión del pie (flexión plantar) Eversión del pie	Ciático poplíteo externo
<b>Peroneo lateral corto</b>	Peroné (dos tercios inferiores de la cara externa de la diáfisis)	Primer metatarsiano (apófisis del primer metatarsiano)	Flexión del pie Eversión del pie	Nervio musculocutáneo
<b>Peroneo</b>	Peroné (tercio	Cuarto y	Flexión del pie	Tibial anterior

<sup>17</sup> Thibodeau G. y col. Anatomía del sistema muscular. Cap 10. En Anatomía y Fisiología Estructura y función del cuerpo humano. 2ª Ed. Ed Harcourt brace, Madrid España 1995. p.p 274

<b>anterior</b>	distal)	quinto metatarsianos (bases)	Eversión del pie	
<b>Extensor común de los dedos</b>	Tibia (cóndilo externo) Peroné (cara anterior)	Falanges segunda y tercera (cuatro últimos dedos)	Flexión dorsal del pie; extensión de los dedos	Tibial anterior

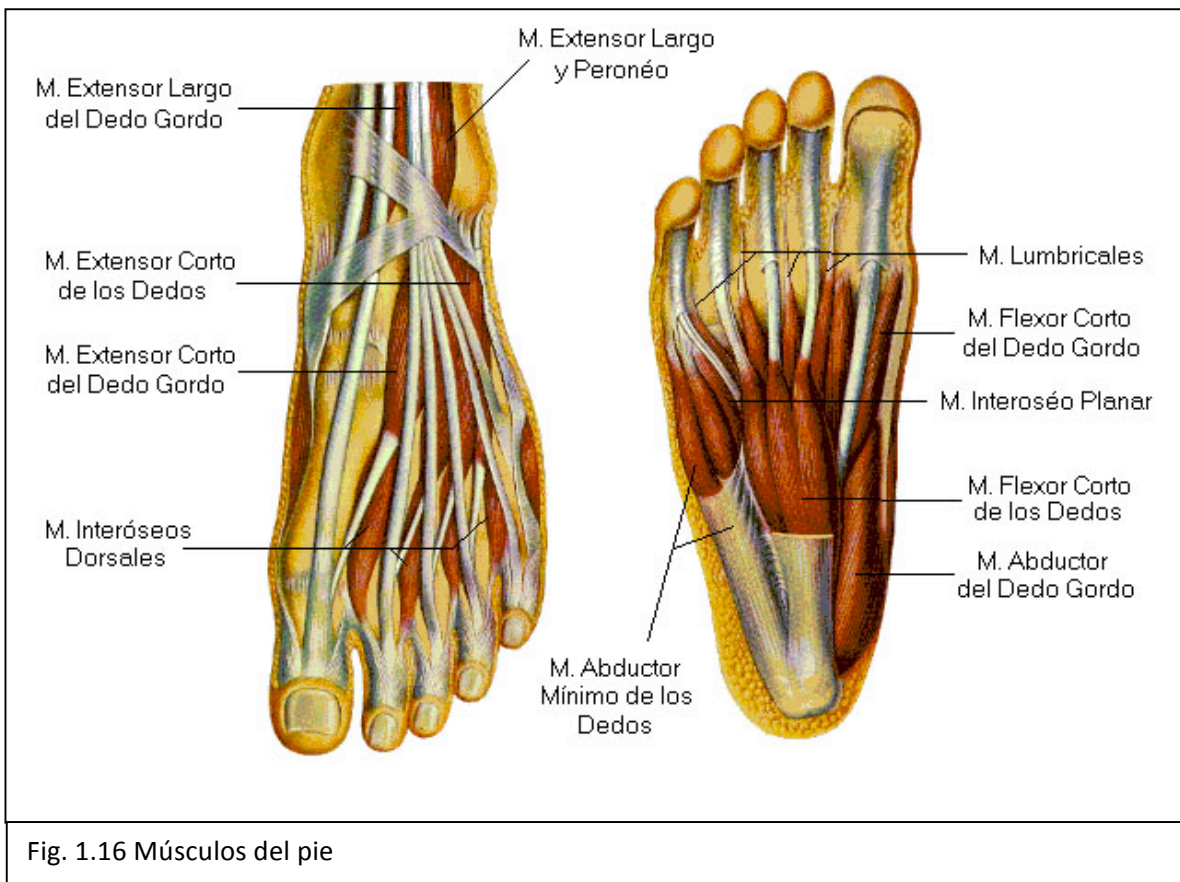
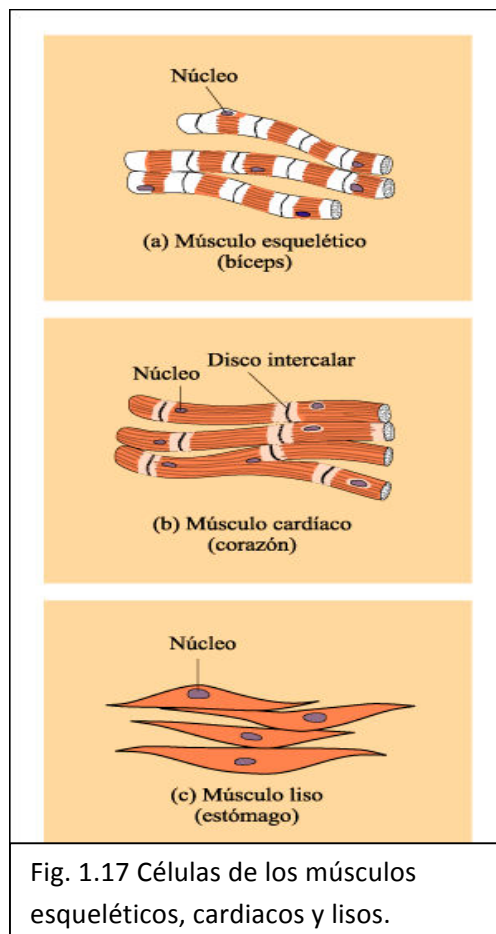


Fig. 1.16 Músculos del pie

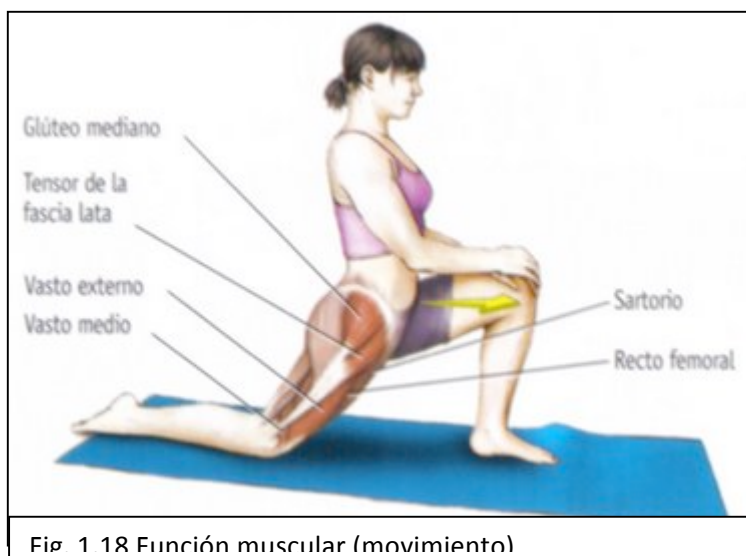
## Fisiología muscular.

El sistema muscular está formado por células especializadas en la conversión de la energía química en fuerza contráctil (véase Fig. 1.17), capaces de estirarse sobre su eje de contracción. La célula se encuentra cubierta por una membrana estimulable llamada sarcolema, mientras su citoplasma se denomina sarcoplasma. Y en ella existen un gran número de mitocondrias grandes y muchos gránulos de glucógeno, y una característica especial es la presencia de filamentos proteicos contráctiles, los miofilamentos. Que se encuentran por toda la célula y solo son visibles en el microscopio electrónico, se clasifican en dos tipos: finos y gruesos. Los filamentos gruesos consisten en una proteína la actina, de forma fibrilar, aunque también puede ser de forma globular. Los filamentos finos consisten en otra proteína la miosina. Cuando los miofilamentos se agrupan se conocen como miofibrillas.<sup>18</sup>



Funciones generales:

En estas funciones los músculos juegan un gran papel en la importancia de la función muscular para la vida normal. El movimiento no es la única aportación de los músculos a la supervivencia en salud. Otras dos funciones esenciales: la producción de una gran parte del calor del cuerpo y el mantenimiento de la postura.



<sup>18</sup> Le Vay D. El músculo. Cap 4. En Anatomía y Fisiología humana. 1ª Ed. Ed Paidotribo, Barcelona España. p.p 57 y 58

Movimiento. Las contracciones del músculo esquelético producen movimientos del cuerpo como un todo (locomoción) o bien de alguna de sus partes (véase Fig. 1.18).

Producción de calor. Las células musculares, como todas las demás, producen calor por el principio denominado del catabolismo. Sin embargo dado que las células del músculo esquelético son muy activas y numerosas, producen una parte importante del calor total del cuerpo. Por tanto las contracciones del músculo son partes fundamentales del mecanismo que mantiene la homeostasis de la temperatura.

Postura. La contracción parcial continua de muchos músculos (esqueléticos) permiten estar de pie, sentarse y otras posiciones mantenidas del cuerpo.<sup>19</sup>

Funciones de los tejidos:

Esquelético. Las células musculares esqueléticas poseen algunas características que les permiten funcionar como lo hacen. Una de ellas es la capacidad de ser estimuladas, denominada con frecuencia excitabilidad o irritabilidad. Estas células son estimulables por lo que pueden responder a los mecanismos reguladores, por ejemplo, los impulsos nerviosos. La contractibilidad de las células musculares, es decir, su capacidad para contraerse permite a los músculos tirar de los huesos, produciendo así el movimiento (véase Fig.1.19).

Cardiaco. Delimita las paredes del corazón y se mueve de manera involuntaria, estimulando el bombeo de la sangre.

Liso. Presente en la pared de muchos órganos huecos. Principalmente estimula el movimiento de las paredes de los órganos huecos (peristaltismo, mezclado).<sup>20</sup>

Se da nombre a los músculos de acuerdo a ciertas características, cabe agregar que cuando conocemos las razones por las que tienen determinado nombre es más lógico y por tanto más fácil aprendérselo. A continuación explicaremos estas características:

---

<sup>19</sup> Thibodeau G. y col. Anatomía del sistema muscular. Cap 9. En Anatomía y Fisiología Estructura y función del cuerpo humano. 2ª Ed. Ed Harcourt brace, Madrid España 1995. p.p 224-226

<sup>20</sup> J.W. Wilson K. y col. Tejido muscular. Cap 2. En Anatomía y fisiología en la salud y enfermedad. 4ª Ed. Ed. Manual Moderno, México 1994. p.p 28

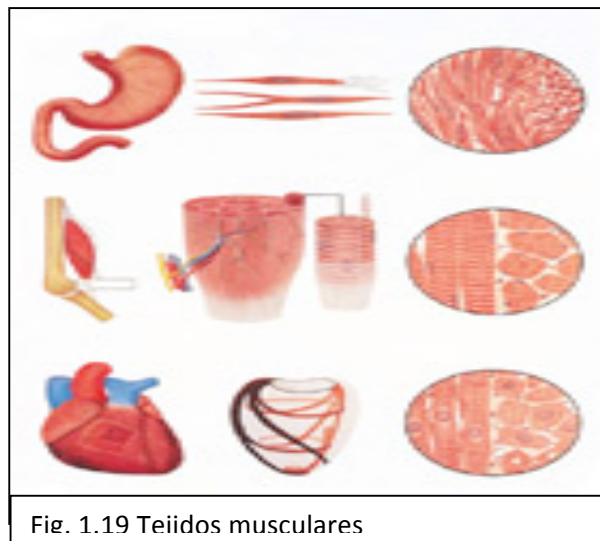


Fig. 1.19 Teidos musculares

La situación: es decir de acuerdo a su localización.

La función: de acuerdo a como trabaja el musculo, puede ser flexor, extensor, abductor y aductor.

La forma: pueden ser divididos en largos, anchos, cortos u orbiculares.

Dirección de las fibras: cuando generan un empuje directo pueden ser fusiforme, acintado, cuadrilátero y triangular. Y en formaciones más rígidas (fuertes) se dividen en: unipenniforme, bipenniforme y multipenniforme.

Número de cabezas o divisiones: de acuerdo al número de puntos de origen. Ejemplo *bíceps* dos, *tríceps* tres.

Puntos de fijación: de acuerdo a los puntos de origen e inserción. Por ejemplo el musculo nasal que tienen origen en las fosas nasales<sup>21</sup>.

El sistema muscular tiene un *ciclo vital*, en la niñez las células musculares aumentan en tamaño, numero y capacidad de acortamiento sin embargo en la vejez estas características menguan y comienza la degeneración de los músculos quedando solo tejido conjuntivo.<sup>22</sup>



Fig. 1.20 músculos en la niñez, juventud y vejez

<sup>21</sup> Thibodeau G. y col. Anatomía del sistema muscular. Cap 10. En Anatomía y Fisiología Estructura y función del cuerpo humano. 2ª Ed. Ed Harcourt brace, Madrid España 1995. p.p 252-256

<sup>22</sup> Thibodeau G. y col. Anatomía del sistema muscular. Cap 10. En Anatomía y Fisiología Estructura y función del cuerpo humano. 2ª Ed. Ed Harcourt brace, Madrid España 1995. p.p 275