

SISTEMA RESPIRATORIO

El sistema respiratorio está compuesto por órganos que realizan diversas funciones, pero, la enorme importancia que estos órganos poseen, es su capacidad de intercambiar CO_2 y O_2 con el medio, ya que los sistemas biológicos poseen como cualidad principal el de ser sistemas abiertos que intercambian constantemente con el medio que los rodea.

La hematosis, o sea, el intercambio gaseoso que proporciona oxígeno a la sangre y elimina el dióxido de carbono que se produce en el organismo producto del metabolismo celular se realiza en los pulmones a nivel de formaciones especializadas denominadas *alvéolos*, los cuales constituyen parte del parénquima pulmonar. Para que el oxígeno contenido en el aire llegue a los pulmones, es necesario que exista una serie de estructuras tubulares que comuniquen los alvéolos con el exterior y que a su vez se encarguen de calentar, humedecer y eliminar gérmenes y/o partículas extrañas del aire, ésta es la denominada *porción conductora del sistema respiratorio* (nariz, nasofaringe, laringe, tráquea, bronquios y bronquiolos). La penetración del aire en esas vías se produce por la acción de los músculos respiratorios (intercostales y diafragma, principalmente) que aumentan y disminuyen de forma rítmica el tamaño de la cavidad torácica (inspiración y espiración).

A esto contribuye también la cavidad pleural, cuya presión negativa se opone a la retracción elástica del pulmón; por tanto, en el sistema respiratorio existe una *porción conductora*, cuya función es permitir la penetración del aire (función ventilatoria) y otra

porción, la *respiratoria* integrada por bronquiolos respiratorios, conductos alveolares, sacos alveolares y alvéolos y cuya función es la hematosis.

A la par con esta función, los órganos del sistema respiratorio cumplen un conjunto de otras funciones importantes no relacionadas con el intercambio gaseoso como son:

1. Termorregulación y humectación del aire inspirado.
2. Descontaminación del aire inspirado de polvo y microorganismos.
3. Elaboración y secreción de IgA.
4. Participación en la regulación de la presión arterial mediante la producción de "enzima convertidora" que interviene en la transformación de angiotensina I en angiotensina II (metabolismo hidro-mineral)
5. Participa en la fonación; el olfato y en otras funciones que tienen una incidencia sistémica y que Uds. estudiaran en otras disciplinas.

La respiración se encuentra regulada normalmente por factores humorales y nerviosos.

ELEMENTOS CONSTITUYENTES

El sistema respiratorio comprende un conjunto de estructuras que podemos dividir en dos grandes grupos de acuerdo a su participación en la respiración.

a) Sistema de conducción.

Constituyen un conjunto de cavidades o estructuras tubulares que tienen por finalidad conducir el aire desde el exterior a todas las regiones del pulmón en la inspiración o a la inversa desde el pulmón al exterior en la espiración y comprende órganos y estruc-

turas extra e intrapulmonares.

Extrapulmonares

- cavidad nasal
- nasofaringe
- laringe
- tráquea
- bronquios primarios

Intrapulmonares

- bronquios intrapulmonares
- bronquiolos no respiratorios

b) Porción de intercambio gaseoso o respiratoria.

Región en la cual se realiza el intercambio de O_2 y CO_2 entre la sangre y la atmósfera y que comprende las siguientes estructuras:

- bronquiolos respiratorios.
- conductos alveolares.
- sacos alveolares.
- alvéolos.

Porción conductora extrapulmonar

Los componentes de la *porción conductora* presentan algunas características comunes,

tales como: la existencia de un esqueleto óseo y/o cartilaginoso que permite a esta porción mantener su luz permeable al aire, y la presencia de un epitelio de revestimiento con cilios y células caliciformes, que sirven para humedecer el aire inspirado y para limpiar y englobar respectivamente los gérmenes o partículas extrañas que llegan a penetrar en las vías respiratorias.

A continuación pasamos a describir cada una de sus partes.

Cavidad nasal

La nariz presenta dos cavidades, una al lado de la otra, las cuales reciben el nombre de *fosas o cavidades nasales*. Están separadas por un tabique cartilaginoso (tabique nasal) y se abren en su parte anterior a través de la *ventana nasal* y, en la parte posterior, se comunican mediante las *coanas* con la nasofaringe. La ventana nasal posee cartílago elástico, el cual impide que ellas se adosen al tabique nasal en el momento de la inspiración.

La parte anterior de la ventana nasal recibe el nombre de *vestíbulo* y está recubierto, en su parte anterior, por tejido epitelial estratificado plano queratinizado, y presenta glándulas sebáceas, sudoríparas y folículos pilosos. Los pelos reciben el nombre de *vibrisas*; estas y las secreciones de las glándulas, impiden la entrada de partículas de polvo y otros cuerpos extraños. En la parte posterior del vestíbulo el epitelio es no queratinizado y más hacia atrás se transforma en el denominado *epitelio respiratorio*, el cual no es más que un epitelio pseudoestratificado cilíndrico ciliado con células caliciformes.

Toda el área respiratoria está revestida por una mucosa gruesa que posee el epitelio respiratorio anteriormente mencionado (seudoestratificado cilíndrico ciliado con células caliciformes), que se encuentra sobre una membrana basal y se apoya en una lámina propia, la cual contiene glándulas mucosas y serosas, y células propias del tejido conjuntivo, tales como linfocitos y macrófagos. Esta lámina propia se adhiere bien al hueso o al cartílago situado por debajo; debido a esto es frecuente que en cirugía llamen a la mucosa de esta región mucoperiostio y mucopericondrio.

La superficie del epitelio está recubierta normalmente de *mucus* procedente de las células caliciformes y de las glándulas de su lámina propia. La mucosa produce aproximadamente medio litro de líquido en 24 h. El mucus y las partículas de polvo son desplazados hacia detrás por el movimiento ciliar que posee el epitelio; de esta manera son deglutidos o expectorados. Cada célula ciliada posee de 15 a 20 pestañas vibrátiles de unos 7 μm de alto.

La pared lateral de las *fosas nasales*, es irregular debido a que presenta formaciones óseas especiales que reciben el nombre de *conchas* (por su forma) o *cornetes*. Estas formaciones, de acuerdo con la posición que ocupan reciben el nombre de superior, medio e inferior.

Los cornetes medios, y particularmente los inferiores, poseen en su lámina propia un abundante plexo venoso de paredes delgadas; esta estructura de senos venosos se considera como un tejido eréctil, está recubierta por un endotelio y normalmente está

colapsada; en diversas ocasiones (alergias y resfriados) pueden congestionarse (ingurgitarse) y producir cierto estado de obstrucción nasal.

La abundante irrigación nasal y las glándulas de la lámina propia, garantizan que el aire inspirado tenga la humedad y temperatura adecuadas.

Zona olfatoria

En la parte superior de las fosas nasales, a nivel del techo de cada cavidad nasal, existe una región con características particulares que recibe el nombre de *zona olfatoria*, la cual se extiende hacia abajo en cada cavidad nasal. En la parte externa recubre casi todo el cornete superior y en la parte interna sigue hacia abajo por el tabique nasal hasta un centímetro aproximadamente. A este nivel la mucosa fresca tiene color amarillo que contrasta con el color rosa o rojo del resto de la mucosa, y en ella reside el órgano receptor de la olfacción, formado por un epitelio pseudoestratificado cilíndrico ciliado que contiene tres tipos diferentes de células: de sostén, basales y olfatorias.

Las células de sostén son prismáticas, estrechas en su porción basal y anchas en la apical, donde poseen microvellosidades; el pigmento de lipofucsina que poseen estas células es el responsable del color de la mucosa a este nivel. Los núcleos son ovales, de cromatina laxa, están situados a la mitad de la célula, y en el mismo plano aproximadamente.

Las células sensoriales u olfatorias son neuronas bipolares, en las cuales, sus dendritas se introducen entre las hendiduras de las células de sostén hasta alcanzar la superficie del epitelio, donde se observa una dilatación que suele denominarse *bulbo olfatorio* y de

la que salen de 8 a 10 pequeños cilios olfatorios (elementos de percepción), cada uno de ellos en relación con un corpúsculo basal; dichos cilios son inmóviles. Los axones de las neuronas son amielínicos y penetran en la lámina propia, donde se reúnen y forman fibras nerviosas olfatorias que se dirigen al sistema nervioso central a través de la lámina cribosa del hueso etmoides.

Las células basales están situadas en la región basal del epitelio entre las células de sostén y las olfatorias; son pequeñas, redondeadas o cónicas y de núcleo ovoide. Parece que se trata de células capaces de diferenciarse en células de sostén.

Este epitelio descansa en la membrana basal que lo separa de la lámina propia. En la lámina propia de esta región, de tejido conjuntivo fibroelástico, además de vasos y nervios, hay glándulas tuboalveolares de tipo seromucoso que desembocan en la superficie epitelial y reciben el nombre de *glándulas de Bowman*; la secreción de estas glándulas sirve para disolver las sustancias odoríferas y mantener a los cilios olfatorios nerviosos limpios, ya que estos son quimiorreceptores.

Senos paranasales

Son cavidades que se encuentran en los huesos maxilares superiores, frontal, esfenoides y etmoides, que se comunican con las fosas nasales por pequeños orificios. Están recubiertas por epitelio de tipo respiratorio (seudoestratificado cilíndrico ciliado con células caliciformes) que se continúa del epitelio que recubre las fosas nasales, pero más delgado y con pocas células caliciformes.

La lámina propia es más delgada, formada principalmente por fibras colágenas, fibroblastos, células plasmáticas, linfocitos y eosinófilos, además presenta pocas glándulas y está unida al hueso formando un verdadero mucoperiostio. El *mucus*

producido por las glándulas es drenado hacia las fosas nasales; si las aberturas de los senos son obstruidas, como ocurre algunas veces en los resfriados, la falta de un adecuado drenaje puede ocasionar alteraciones patológicas (sinusitis).

Nasofaringe

El aire inspirado, después de pasar por las fosas nasales continúa por la nasofaringe o rinofaringe, que es la porción superior de la faringe situada por detrás de las coanas, sigue por la orofaringe o bucofaringe (única porción visible de este órgano cuando abrimos la boca) y, por último, pasa a través de la hipofaringe ó laringofaringe para penetrar en la laringe. El epitelio es estratificado plano no queratinizado, excepto en la nasofaringe, cuya estructura es similar a la porción respiratoria de las fosas nasales, o sea, posee un epitelio respiratorio y en la lámina propia de su porción dorsal encontramos una agrupación de folículos linfoides; la amígdala faríngea, que ante estímulos antigénicos reacciona hipertrofiándose y provocando obstrucción al paso del aire. Por su apariencia "glandular" se la conoce con el nombre de "adenoides".

Laringe

La laringe es un tubo de forma irregular que une la faringe con la tráquea y realiza distintas funciones; además de permitir la entrada y salida del aire, interviene muy directamente en la fonación (capacidad de emitir sonidos vocales), e impide con sus reflejos (ejemplo, la tos) que penetre algo que no sea aire a las vías respiratorias bajas. Las paredes de la laringe contienen una serie de cartílagos unidos por tejido conjuntivo fibroelástico que las mantiene siempre abiertas e impiden que se cierren en el momento de la inspiración.

Los cartílagos mayores, tiroides, cricoide y aritenoides, son del tipo hialino, mientras otros son de tipo elástico (corniculados, cuneiformes y los externos de los aritenoides). La epiglotis es un cartílago elástico en forma de lengüeta situada delante del orificio superior de la laringe, el cual ocluye al ascender la laringe en el acto de deglución.

La mucosa de la laringe forma dos pliegues que sobresalen en la luz del órgano; estos son las cuerdas vocales verdaderas y las cuerdas vocales falsas, constituidas por el músculo tiroaritenoso. El movimiento de las cuerdas vocales permite la salida de una mayor o menor columna de aire en el momento de la espiración, lo cual modifica la tonalidad del sonido.

El epitelio de la laringe es de tipo respiratorio, excepto en su cara ventral y en la cara dorsal de la epiglotis, así como en las cuerdas vocales verdaderas. En dichos lugares el epitelio es estratificado plano no queratinizado, por ser en estas zonas donde tiene lugar mayor fricción y desgaste. La lámina propia está formada por abundantes fibras elásticas donde hay glándulas de tipo mixto, predominando las mucosas. Estas glándulas no existen en las cuerdas vocales verdaderas; también encontramos folículos linfáticos. Es de destacar que en la laringe no hay una verdadera submucosa.

Tráquea

La laringe se continúa con la tráquea que es un tubo de aproximadamente 12 cm. de longitud y 2,5 cm. de diámetro; posee de 16 a 20 anillos de cartílago hialino en forma de C, es decir, que no se cierra en la parte posterior. Como todo órgano tubular está constituido por diferentes capas.

La mucosa traqueal está revestida por epitelio pseudoestratificado cilíndrico ciliado con células caliciformes, en el cual encontramos los siguientes tipos de células: ciliadas, caliciformes, en cepillo tipo 1, en cepillo tipo 2, cortas y de gránulos pequeños.

Células del epitelio respiratorio.

1. **Células cilíndricas ciliadas:** Son células cilíndricas altas, con cerca de 300 cilios apicales, presentan un núcleo parabasal, El Aparato de Golgi está poco desarrollado, mitocondrias abundantes para el movimiento ciliar bajo los cuerpos basales.
2. **Células caliciformes:** Forma de cáliz o de copa, le siguen en cantidad a las anteriores, son células secretoras de proteínas y glicosaminoglucanos sulfatados (moco), presentan pocas vellosidades apicales, en el interior de su citoplasma tienen un RER desarrollado hacia la superficie basal, con basofilia a ese nivel, núcleo hacia la base, el Aparato de Golgi supranuclear poco desarrollado y en su parte apical se encuentran numerosos gránulos de secreción que con técnicas corrientes de H/E no se observan, debido a que son glucoproteínas por lo que sí son PAS+.
3. **Células basales indiferenciadas:** (lo cual le da la imagen de pseudoestratificado, son las que permiten la regeneración del epitelio) Son pequeñas y redondeadas o piramidales, descansan en la lámina basal, pero no llegan a la superficie libre del epitelio, tiene un núcleo grande heterocromático, localizado por debajo del núcleo de las células cilíndricas y presentan un

citoplasma basófilo, con escasos organitos y abundantes polirribosomas, además de que se multiplican por mitosis continuamente y originan los demás tipos celulares del epitelio respiratorio.

4. **Células neuroendocrinas o granulosa:** Pertenecen al Sistema APUD (sistema neuroendocrino difuso), son células muy similares a las células basales, presentan numerosos gránulos secretores de 100 a 300 nm, su centro es más denso a los electrones (se dirigen hacia la base, en relación directa con los vasos sanguíneos, son argirófilos o argentafines), que pueden contener neurohormonas, neurotransmisores y neuropéptidos.

5. **Células en cepillo (tipo I y II):** Son el resto de las células cilíndricas, que se caracterizan por tener microvellosidades apicales largas. **Las de tipo I:** Presentan expansiones en su base y son consideradas como células receptoras sensoriales. **Las de tipo II:** Tienen las características de una célula inmadura, son células en vías de diferenciación, probablemente representan una reserva para sustituir a las células ciliadas y caliciformes.

6. **Células M:** Son células presentadoras de antígeno, las zonas de la lámina propia que contienen nódulos linfáticos están recubiertas por células M similares a las que se localizan en el epitelio digestivo. Estas son células epiteliales especializadas, tienen forma de M, presentan en sus regiones basolaterales numerosas invaginaciones de la membrana plasmática, que forman

depresiones que contienen linfocitos, ellas captan los antígenos de la luz y los interiorizan, luego los transportan a los linfocitos presentes en sus invaginaciones basales que emigran a los nódulos y a otros órganos linfoides.

7. **Linfocitos del compartimiento mucoso (intraepiteliales):** Se encuentran en los espacios extracelulares entre las células epiteliales y siempre por debajo de las uniones oclusivas, estos linfocitos vuelven al tejido conectivo de la lámina propia y a los nódulos linfáticos.

8. **Células migratorias:** Leucocitos de la sangre, basófilas y células cebadas.

El epitelio de la tráquea se localiza sobre una membrana basal que se encuentra, a su vez, sobre una lámina propia formada por tejido conectivo laxo rico en fibras elásticas dispuestas longitudinalmente. Es notable la gran tendencia linfática pudiéndose observar gran número de linfocitos y también nódulos linfáticos (compartimiento mucoso).

El límite entre la mucosa y la submucosa está determinado por una mayor condensación de fibras elásticas a modo de lámina elástica.

La submucosa está constituida por tejido conectivo laxo sin límites definidos con el tejido conjuntivo fibroso del pericondrio de los anillos cartilagosos. En la submucosa encontramos glándulas mixtas con predominio mucoso, las cuales son más abundantes entre los anillos cartilagosos y en la parte posterior de la tráquea. El mucus que

elaboran tiene importancia en la eliminación de partículas. Cuando las vías aéreas son expuestas al tabaco o a otros irritantes, las glándulas de la submucosa aumentan en talla. Así mismo las células caliciformes también aumentan en talla y en ambos se modifica la glicoproteína que ellos secretan. Estos cambios pueden regresar si se abandona *el mal hábito de fumar*.

La muscular (incompleta), está formada por 20 anillos cartilaginosos con forma de herradura, que en su porción posterior están cerrados por haces entrelazados de músculo liso lo que hace que la tráquea sea aplanada en su parte posterior. Se trata de cartílago hialino con tendencia a hacerse fibroso con la edad.

La adventicia, formada por tejido conjuntivo laxo y fibroso, une este órgano con las partes del mediastino. Además, tanto los vasos sanguíneos como linfáticos forman verdaderos plexos en la mucosa de la tráquea.

Los nervios contienen fibras cerebroespinales y fibras vegetativas que terminan también en la mucosa. La inervación y la vascularización traqueales son independientes de la pulmonar.

Bronquios

La tráquea termina bifurcándose en dos bronquios primarios, principalmente extrapulmonares. Las características histológicas de estos bronquios son análogas a las de la tráquea ya descritas. El bronquio primario derecho penetra en el pulmón derecho dirigiéndose hacia la base de él, dando dos ramas destinadas a los lóbulos medio y

superior. El bronquio primario izquierdo penetra en el lóbulo inferior de dicho pulmón y da una rama bronquial para el lóbulo superior.

Bronquios extrapulmonares

Estos bronquios se localizan en los hilios de los pulmones, donde establecen relaciones con todo un complejo tubular formado por arterias, venas y linfáticos, rodeado todo por tejido conjuntivo denso; este complejo tubular recibe el nombre de *raíz del pulmón*.

PULMONES

Los pulmones son dos órganos macizos por su apariencia macroscópica. Están situados en la cavidad torácica a cada lado del mediastino; ambos están recubiertos por una capa de células mesoteliales, la pleura visceral que a nivel del hilio o raíz de los pulmones se refleja sobre los mismos y forma la pleura parietal. Entre ambas pleuras existe un espacio potencial ocupado por una delgada película de líquido seroso.

Si penetra aire en la cavidad pleural (por rotura del pulmón o por punción de la pared torácica) el pulmón afectado se retrae produciéndose un *neumotórax*. Si en vez de aire penetra líquido (sangre por ejemplo) en la cavidad pleural se produce un *hidrotórax* o *derrame pleural*. En ambos casos se afecta la función respiratoria.

El pulmón está conectado con el mediastino por una zona pequeña, el pedículo pulmonar en donde están localizados los vasos y estructuras que entran y salen del pulmón.

Segmentación pulmonar.

El pulmón derecho tiene tres lóbulos y el pulmón izquierdo dos lóbulos. Cada lóbulo es

aireado por una rama procedente de las divisiones del bronquio primario correspondiente.

El bronquio primario derecho se divide en superior e inferior antes de entrar al pulmón, mientras que el bronquio para el lóbulo medio derecho nace del bronquio que va al lóbulo inferior.

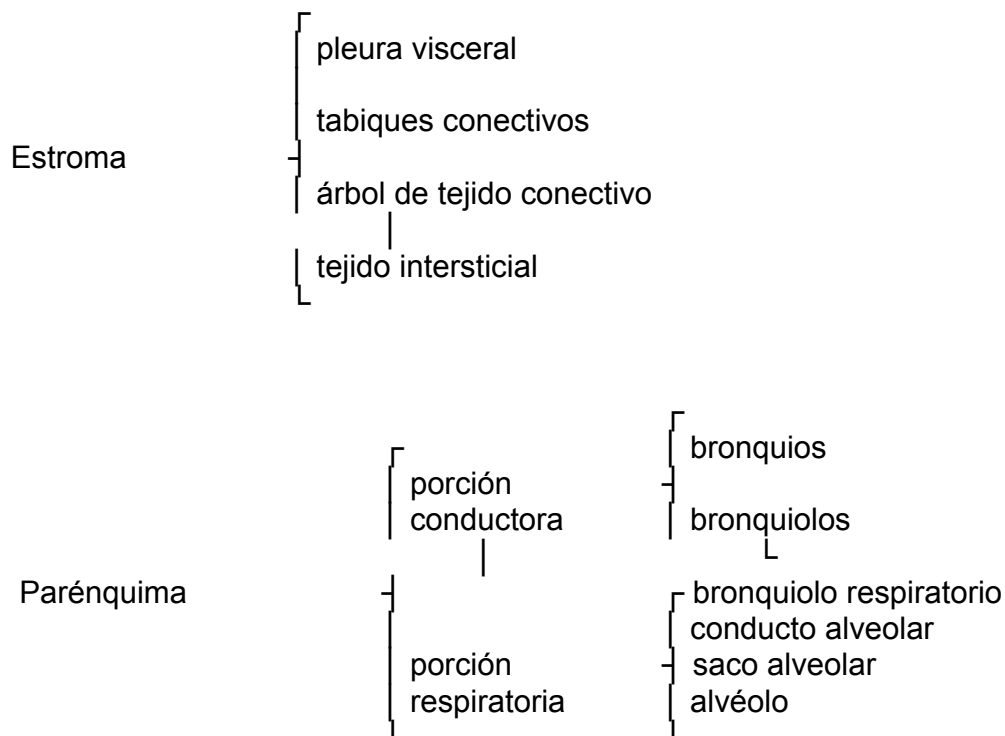
El bronquio primario izquierdo por lo regular no se divide hasta que ha entrado al tejido pulmonar. *Estos bronquios secundarios* ventilan cada lóbulo pulmonar.

Cada bronquio secundario se divide y dan origen a los bronquios terciarios (10 pulmón derecho, 8 pulmón izquierdo) y ventilan los llamados *segmentos broncopulmonares*.

Los bronquios terciarios se dividen en 30-60 ramas que originarán los *bronquíolos*, cada uno de los cuales ventila un *lobulillo pulmonar*. Hasta aquí llega la porción conductora pues las siguientes divisiones pertenecen a la porción respiratoria constituida por:

Bronquiolos respiratorios	(1-3 por cada bronquiolo terminal).
Conducto alveolar	(2-11 por cada bronquiolo terminal).
Saco alveolar	(formado por grupos de alvéolos).
alvéolos	(300-500 millones en cada pulmón).

El pulmón como órgano macizo.



La pleura es la serosa que envuelve el pulmón y está formada por dos hojas, la parietal y la visceral que se continúan en el hilio del pulmón. Ambas hojas están recubiertas por un mesotelio (epitelio simple plano) y por debajo un tejido conectivo laxo. Este mesotelio forma una cubierta hermética de ambos pulmones. Ambas hojas se encuentran separadas por una cavidad virtual llena de una fina película líquida que actúa en la disminución de la fricción durante el movimiento respiratorio.

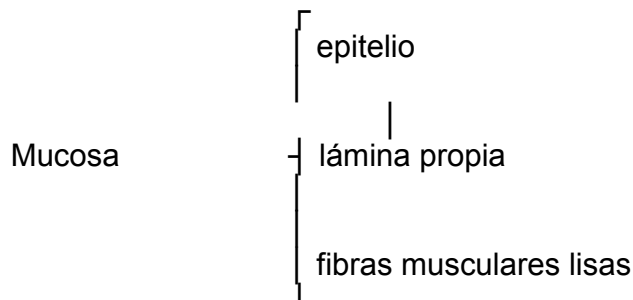
Bronquios intrapulmonares

Cada uno de ellos se divide repetidas veces dicotómicamente originando bronquios de menor calibre. Una característica digna de mencionar es que en los bronquios intrapulmonares los cartílagos se muestran en forma de placas irregulares y no en

anillos en forma de C (como en la tráquea y los bronquios extrapulmonares), de tal manera que su pared no tiene una porción aplanada.

A medida que los bronquios van disminuyendo de calibre y se acercan a la porción respiratoria del pulmón, las estructuras histológicas de ellos se van simplificando y el epitelio se hace más bajo; esto no se efectúa de manera brusca, sino gradualmente.

Mucosa.



El epitelio pasa de pseudoestratificado cilíndrico ciliado con células caliciformes a simple cilíndrico ciliado y con células caliciformes.

La lámina propia es rica en fibras elásticas y reticulares. Además de fibroblastos, contiene linfocitos, mastocitos y eosinófilos ocasionales. No hay una lámina elástica como en la tráquea. Sin embargo, en la lámina propia observamos la presencia de varios haces de tejido elástico que corren paralelos a todo lo largo del árbol bronquial. Tales franjas pueden verse fácilmente a simple vista al estudiar la mucosa. Se ramifican conforme lo hacen las ramas bronquiales sucesivas que se continúan con los componentes elásticos de las vías aéreas terminales. En la lámina propia se observan nódulos linfáticos.

Entre la mucosa y la submucosa existe una capa de **fibras musculares lisas** dispuestas en espirales abiertas una hacia la derecha y otra hacia la izquierda y

entremezclados con ellas hay fibras elásticas.

Submucosa.

Constituida por tejido conectivo con abundantes glándulas al igual que en la tráquea (entre los cartílagos). Los cartílagos forman anillos irregulares algunos de los cuales rodean completamente al bronquio. Al corte aparecen como placas incompletas. Los espacios entre los cartílagos están llenos de tejido conectivo colágeno que se continúa con el pericondrio. Los cartílagos están unidos por fibras elásticas gruesas.

Adventicia.

Tejido conectivo con vasos sanguíneos que se une al tejido pulmonar adyacente.

DIFERENCIAS

BRONQUIO EXTRAPULMONAR

- 1- Cartílagos en herradura.
- 2- Aplanados en su parte posterior.
- 3- Lámina elástica entre mucosa y submucosa

BRONQUIO INTRAPULMONAR

- 1- Anillos cartilaginosos muy irregulares muchos de los cuales rodean todo el bronquio.
- 2- Contorno cilíndrico.
- 3- Tejido muscular entre mucosa y submucosa.

Bronquiólos

Las últimas ramificaciones de los bronquios de menor calibre se denominan *bronquiólos*, los cuales penetran internamente en el parénquima pulmonar (lobulillo pulmonar).

El lobulillo es la unidad estructural y funcional del pulmón. Tiene forma piramidal, su base se dirige hacia la pleura y su vértice se orienta hacia el hilio del pulmón. Es aireado por un bronquiolo y comprende todas las estructuras respiratorias originadas de su división. Por su vértice penetra un bronquiolo, las ramas de las arterias y venas pulmonares y salen los linfáticos. Su base tiene de 1 a 2 cm. con una altura variable. Los lobulillos están separados por tabiques conectivos.

Los bronquiólos representan la 12^{ava} a 15^{ava} generación de ramificaciones del árbol bronquial (algunos autores plantean hasta una 20^{ava} generación). Su diámetro es menor a 1 mm.

Los bronquiólos intralobulillares son aquellos que tienen un diámetro de 1 mm o menos; en ellos han desaparecido las placas cartilaginosas así como también las glándulas. Su pared se compone realmente de una mucosa representada por el epitelio y la lámina propia; la capa muscular y la adventicia de tejido conjuntivo laxo fibroso. La musculatura lisa es la capa más desarrollada, por ello en las preparaciones microscópicas la mucosa de los bronquiólos forma pliegues abundantes.

La contracción mantenida de estos músculos (músculos de Reisscisen) en casos patológicos (asma bronquial) dificulta grandemente la respiración por disminución brusca de la luz del bronquiolo; los broncoespasmos de los asmáticos son causados principalmente por la contracción de la musculatura bronquiolar. Los bronquiólos terminales tienen un diámetro de 0,5 mm y la mucosa está revestida con epitelio cúbico ciliado.

La mucosa presenta un epitelio que va de cilíndrico simple ciliado con algunas células caliciformes hasta cúbico alto ciliado sin células caliciformes en las ramas menores. Dentro de los diferentes tipos celulares destacan las células ciliadas y las células de Clara.

En este epitelio existen dos tipos principales de células: las ciliadas y las no ciliadas. Las ciliadas son similares a las de los bronquios pero de menor tamaño. Las no ciliadas o células bronquiales le dan al epitelio su carácter peculiar: son células altas y abombadas, que protruyen en la luz por encima de las extremidades

ciliares. Estas células bronquiales, denominadas también *células de Clara* dan un carácter de identidad a los pulmones de los mamíferos.

Células de Clara (también llamada célula bronquiolar) presentan un contorno liso con un ápice redondeado o como una cúpula que se proyecta hacia la luz. Posee REL abundante, mitocondrias abundantes y citocromo P450 y oxidasas.

Su función está relacionada con la producción de sustancias tensioactivas (que veremos en detalle más adelante).

Otras células no ciliadas que se encuentran en el epitelio bronquiolar son las células neurosecretoras de pequeños gránulos, que en este caso se organizan en cuerpos neuroepiteliales, sobre todo en las ramas de pequeño calibre. Al M/O se reconocen como un grupo de 8 a 10 células eosinófilas, intercaladas en el epitelio. Mediante técnicas para delimitar los nervios intrapulmonares, este grupo celular es argirófilo y “descansa” sobre una lámina basal solo visible al M/E. Dicha lámina está adosada a la de las células endoteliales de la gran malla capilar pulmonar.

La lámina propia es delgada y en ella predominan las fibras elásticas.

La capa muscular está más desarrollada que en el bronquio. Los haces se disponen en forma similar al descrito a propósito del bronquio; es decir, que no forma una capa circunferencial continua, sino, que está representada por haces de orientación variable; las fibras musculares se entremezclan con fibras elásticas.

Está inervada por el parasimpático; se relaja en la inspiración y se contrae al final de la espiración.

En los asmáticos se produce una contracción anormalmente persistente lo que impide la espiración profunda y el sujeto siente "falta de aire" (disnea). Este padecimiento tiene una base *alérgica*. Frente al antígeno que la desencadena se produce IgE que actúa sobre las células cebadas las cuales liberan el contenido de *histamina* de sus gránulos y esto provoca la contracción del músculo.

La adventicia es una capa de tejido fibroconectivo muy delgada.

El bronquiolo No posee:

- a) Nódulos linfáticos.
- b) Cartílagos.
- c) Submucosa.
- d) Glándulas.

Porción respiratoria

Bronquiólos respiratorios

Los bronquiólos respiratorios son las ramas de división de los bronquiólos terminales, son más largos y presentan un diámetro ligeramente mayor (< 0.5 mm). En su trayecto la estructura varía, por lo cual se describen bronquiólos respiratorios de primero, segundo y tercer orden. La pared de ellos se caracteriza generalmente por presentar un epitelio bajo y alvéolos, es decir pequeñas evaginaciones de paredes delgadas capaces de realizar el intercambio gaseoso.

Los bronquiólos respiratorios de primer orden son aquellos cuyo epitelio es cilíndrico bajo o cúbico, con cilios y sin células caliciformes, y escasos alvéolos en su pared. Los de segundo orden poseen un epitelio cúbico sin cilios y un mayor número de alvéolos, y los de tercer orden presentan su pared casi totalmente alveolizada.

Conductos alveolares

Cada bronquiolo respiratorio se divide en *conducto respiratorio o alveolar* que tiene un epitelio plano muy delgado, a veces sólo apreciable al M/E. Los conductos alveolares son los últimos segmentos en presentar fibras musculares lisas; ellos terminan en dos *sacos alveolares*, los cuales son un verdadero racimo de alvéolos.

Alvéolos

Constituyen las últimas porciones del árbol bronquial y tienen el aspecto de una vesícula abierta. Su diámetro promedio no es mayor que 0,25 mm y la superficie total en un adulto es aproximadamente de 100-200 m², disminuyendo en la espiración. En cada pulmón hay alrededor de 300 millones de alvéolos. Los alvéolos no poseen paredes propias sino que comparten una misma pared entre dos alvéolos vecinos. Rodeando a los alvéolos hay una rica red capilar, la que se encuentra formando parte del tabique que comparten los alvéolos adyacentes. La estructura esponjosa del parénquima pulmonar se debe a los alvéolos.

La superficie interna de los alvéolos está revestida por dos tipos fundamentales de células: *alveolares planas y alveolares grandes*.

- Las células alveolares epiteliales planas, denominadas también neumocitos tipo I, células alveolares pequeñas o células pulmonares epiteliales, se extienden sobre la membrana basal. Al M/E estas células poseen pocos organitos y numerosas

vesículas pinocíticas. Tienen un grosor aproximado de 0,2 μm excepto a nivel del núcleo, es decir, son células planas de citoplasma muy escaso, están muy extendidas en el alvéolo, 50 veces más que los neumocitos tipo II con los cuales están unidas mediante uniones ocluyentes. A través de su citoplasma difunden los gases O_2 y CO_2 .

- Las células alveolares grandes (neumocitos granulares o tipo II) tienen forma romboidal y también se apoyan sobre la membrana basal; además, se unen a las otras células por uniones estrechas. Al M/O se identifican por sus núcleos vesiculares y el citoplasma vacuolado, y en cortes observados al M/E, se aprecia que las vacuolas poseen inclusiones características llamadas *cuerpos multilamelares*. Al M/E se visualizan en estas células, mitocondrias bien desarrolladas, el RER y el aparato de Golgi disperso. Los cuerpos lamelares poseen fosfolípidos, mucopolisacaridos y proteínas (incluyendo hidrolasas lisosómicas), dichos cuerpos son productos de la síntesis del componente tensioactivo del material que reviste los alvéolos (surfactante). La falta de esta sustancia provoca el colapso de los alvéolos, ocasionando estados patológicos en el recién nacido (membrana hialina). El agente tensioactivo es una mezcla de proteínas más fosfolípidos siendo el componente principal el fosfolípido (dipalmitil fosfatidil colina); la tensión superficial será inversamente proporcional a su concentración. Investigadores plantean que el hábito de fumar cigarrillos disminuyen la concentración de sustancia tensioactiva. Estas células presentan microvellosidades cortas en su superficie libre

En la luz alveolar encontramos muy frecuentemente macrófagos que protegen la región respiratoria de la contaminación por microorganismos y por partículas inhaladas.

Los alvéolos no tienen pared independiente, de manera que los alvéolos adyacentes están separados por un tabique interalveolar que puede tener aperturas u orificios con un diámetro de 8 a 12 μm , llamados *poros alveolares* (poros de Kohn). Este comunica a dos alvéolos vecinos y tiene como función igualar las presiones entre los dos alvéolos que quedan comunicados por dicho poro.

En los tabiques interalveolares encontramos fibroblastos, macrófagos, mastocitos, plasmocitos, capilares, y fibras elásticas, fibras reticulares y algunas fibras colágenas. Las fibras reticulares son más abundantes a nivel de los orificios de desembocadura de los alvéolos, donde encontramos también células de musculatura lisa.

Los fibroblastos (células septales) se consideran el elemento más abundante del intersticio del tabique y tienen como función el mantenimiento y reparación del tejido pulmonar.

Los macrófagos alveolares provienen de los monocitos, tienen un diámetro de 15-40 μm . Presentan un núcleo irregular, de forma de frijol, con un nucléolo prominente; el citoplasma es vacuolado, con el Golgi desarrollado y algo menos el RER, se observan abundantes ribosomas libres y partículas de glucógeno en número moderado (glucógeno β), los lisosomas primarios (0,5 μm) presentan diversas enzimas entre las cuales destacan las fosfatasas ácidas, β glucuronidasa y lisozima. En fumadores, el citoplasma de estas células aparece lleno de masas pigmentadas del material fagocitado y no digerido. (Cuando fagocitan sustancias producidas por el cigarrillo pueden liberar productos lisosómicos al espacio extracelular y esto ocasiona

inflamación). En la insuficiencia cardíaca presentan muchas vacuolas llenas de hemosiderina proveniente de la fagocitosis de eritrocitos extravasados y con la correspondiente degradación de su hemoglobina. Los fagocitos migran y pasan al sistema de conductos para posteriormente ser deglutidos.

Barrera aire-sangre

De todo lo anteriormente descrito se concluye, que para contactarse el O₂ del aire inspirado y el CO₂ contenido en la sangre, tienen que atravesar una serie de estructuras, a las cuales en conjunto se les ha denominado *barrera aire-sangre*. Estas estructuras son:

- película alveolar surfactante
- citoplasma de la célula epitelial (neumocito tipo I)
- membrana basal de la célula epitelial
- membrana basal del capilar
- citoplasma de la célula endotelial

El espesor total de estas estructuras es de 0,3 – 0,7 µm; en algunos lugares las membranas basales pueden estar fusionadas.

Toda la serie de conductos descritos a partir del bronquiolo respiratorio (conductos alveolares, sacos alveolares y alvéolos) forman lo que muchos autores han descrito con el nombre de *acinosa pulmonares*, y que están separados unos de otros por medio de tabiques de tejido conjuntivo sumamente delgados. Se estima que de 12 a 18 acinos forman un lobulillo pulmonar, y este se considera la unidad estructural y funcional del pulmón.

CIRCULACIÓN PULMONAR

La circulación pulmonar está dada por las arterias y venas pulmonares y bronquiales.

La arteria pulmonar contiene sangre venosa (desoxigenada) que se oxigena en la pared capilar de los alvéolos pulmonares. Donde quiera que existan alvéolos existe también red capilar, de la cual se originan las vénulas que se localizan en los tabiques, en las ramificaciones del árbol bronquial y en el hilio del pulmón. Los verdaderos vasos nutricios están representados por las arterias y venas bronquiales.

Los linfáticos pulmonares son abundantes y forman un sistema cerrado: un grupo superficial en la pleura visceral y uno profundo que acompaña los bronquios y vasos pulmonares. Estos dos grupos se interconectan en el hilio, y se continúan con los nódulos traqueobronquiales.

Los nervios pulmonares provienen de los nervios vagos y de la cadena simpática.

Correlación histofisiológica en el sistema respiratorio

En el sistema respiratorio es importante considerar dos funciones: ventilación y hematosis.

La función ventilatoria se realiza por medio de las vías tubulares respiratorias: nariz, laringe, tráquea, bronquios y bronquiólos, y se facilita por la existencia de un esqueleto cartilaginoso que garantiza la permeabilidad del aire, al impedir el colapso de las paredes de estas estructuras.

La función estrictamente respiratoria (hematosis) se realiza a nivel de los alvéolos, y comprende los cambios gaseosos que se efectúan entre la sangre desoxigenada que porta la arteria pulmonar y el aire que ocupan los alvéolos. El intercambio gaseoso se lleva a cabo a través de la barrera respiratoria, por tanto, se efectúa a través de las

estructuras que la componen y no de una membrana inerte.

El intercambio gaseoso se hace mediante una simple difusión, atravesando los componentes que integran la barrera aire-sangre por lo cual el epitelio de la pared de los alvéolos y del endotelio capilar es de tipo simple plano.

En condiciones patológicas el espesor de la barrera puede variar, aumentando la resistencia a la difusión, lo que trae como consecuencias perturbaciones pulmonares debidas a dicho espesamiento, y no a trastornos de la función ventilatoria. Esto sucede en membrana hialina, edema pulmonar, neumonías intersticiales y fibrosas, etcétera.

En la porción conductora del sistema respiratorio, los cilios y las células caliciformes engloban y limpian, respectivamente, los gérmenes y partículas extrañas que penetran en las vías respiratorias, los cuales pueden ser deglutidos o expulsados. Por su parte, en la porción respiratoria los macrófagos son los encargados de la defensa respecto a contaminaciones por microorganismos u otras sustancias.

Correlaciones morfofuncionales.

A. Paredes rígidas:

Cualquier inspiración profunda o demasiado profunda podría colapsar estas estructuras. Esto no ocurre debido a la presencia del tejido óseo y del tejido cartilaginoso.

Así encontramos:

Tejido óseo: cavidades nasales

Cartílago: cavidades nasales

laringe

tráquea

bronquios extrapulmonares

bronquios intrapulmonares

B. Purificación del aire:

El aire inspirado debe llegar a las zonas de intercambio gaseoso libre de partículas y estéril para lo cual dispone de las siguientes estructuras.

1. *Pelos en las cavidades nasales* (vestíbulo); se les denomina vibrisas. Las vibrisas actúan impidiendo la entrada de partículas mayores de 10 μm .
2. *Cilios en el epitelio que reviste:*
 - cavidades nasales.
 - laringe.
 - tráquea.
 - bronquios.
 - bronquiolos no respiratorios.
 - bronquiolos respiratorios.

Los cilios “barren” aquellas partículas de 2-10 μm que logran llegar a las vías aéreas de menor calibre. El mecanismo ciliar es tan potente que es capaz de mover las partículas a una velocidad de 16 mm/seg.

El epitelio puede variar desde pseudoestratificado cilíndrico ciliado con células caliciformes (en la tráquea) hasta cúbico ciliado (en el bronquiolo).

3- Células fagocíticas alveolares.

Los macrófagos alveolares fagocitan aquellas partículas menores de 2 μm . que logran llegar al alvéolo.

En estudios realizados en el gato se comprobó que los macrófagos alveolares eliminan

la astronómica cifra de 2×10^6 x hora (células) y que en el hombre esta cifra es más elevada. Los fagocitos migran hacia los bronquiolos y de ahí son desplazados por los cilios para más tarde ser deglutidos.

4- *Moco* (elaborado por las células caliciformes y las glándulas mucosas).

Las células caliciformes del epitelio (desde las cavidades nasales hasta los bronquios intrapulmonares), elaboran moco que es capaz de atrapar las partículas que han penetrado al inspirar.

Las glándulas que encontramos en las vías aéreas también contribuyen con su secreción a este mecanismo de atrapar partículas y purificar el aire.

Todos estos mecanismos son de extraordinaria importancia y lo comprenderemos así si nos detenemos a pensar que en cada litro de aire inspirado hay varios millones de partículas irritantes.

C. Calentamiento o enfriamiento del aire.

El aire que llega a los pulmones debe tener aproximadamente la temperatura corporal.

Esta adecuación se lleva a cabo a nivel de las fosas nasales, en los cornetes medio e inferior la lámina propia de la mucosa tiene gran vascularización sobre todo un conjunto de vasos que en circunstancias normales aparecían colapsados pero que pueden distenderse en algunas circunstancias (semejante a un tejido eréctil).

D. Defensa:

Presencia de nódulos linfáticos (compartimiento mucoso).

E. Distensibilidad variable:

Dado por un mecanismo músculo elástico que permite los movimientos inspiratorios y espiratorios del pulmón.

Músculos ----- de la caja torácica.

Elastina ----- fibras elásticas del pulmón.

F. Olfación:

Dado por el receptor olfatorio de las cavidades nasales.

G. Fonación:

Dada por las cuerdas vocales ubicadas en la laringe.

H. Variaciones en el diámetro:

Garantizado por fibras de musculatura lisa y que veremos como reaccionan a nivel de los bronquiolos en los individuos asmáticos.